

Kryptorchismus

Kryptorchismus je obecný pojem, kterým rozumíme **nepřítomnost varlete ve skrótu u pacienta staršího 4 měsíců**. Nejpraktičtější klasifikace kryptorchismu je dle palpovatelnosti nesestouplého varlete na hmatné a nehmatné. Přibližně v 70 % všech případů je nesestouplé varle palpovatelné.

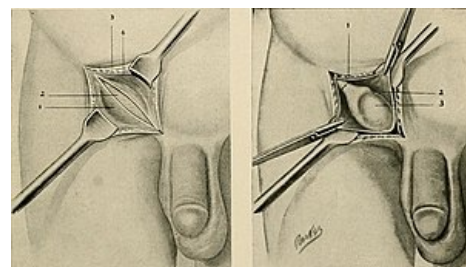
Etiologie

Pokud nedojde k sestupu jednoho nebo obou varlat do 4. měsíce života chlapce, mluvíme o kryptorchismu. U chlapců narozených v termínu se kryptorchismus v 1 roce věku vyskytuje přibližně v 1 % případů. Jedná se tedy o nejčastější vrozenou vadu genitálu u chlapců. U chlapců starších jednoho roku se vyskytuje u 0,8–1,8 %. Za poruchu sestupu varlat je obvykle odpovědná porucha endokrinní regulace buď na úrovni osy hypothalamus-hypofýza, nebo sníženou (případně i chybějící) stimulací Leydigových buněk luteinizačním hormonem (LH) nebo choriovým gonadotropinem (HCG).

Dlouhodobé abnormální uložení varlete může v dospělosti vést ke snížení fertility. Dále je takové varle ve 2–8 násobně vyšším (záleží na lokalizaci) riziku vzniku zhoubného nádoru, přičemž nejčastěji (v 74 % případů) se jedná o seminom. Až u 10 % pacientů s nádorem varlete je v anamnéze kryptorchismus.

Terminologie

- **Retinované/nesestouplé varle**, tzv. **pravý kryptorchismus** – je případ, kdy se varle nachází někde v průběhu dráhy fyziologického sestupu a není možné ho stáhnout do skrota. Může být umístěno abdominálně, inguinálně nebo supraskrotálně. Jako **skluzné varle** označujeme stav, kdy retinované varle je možné do skrota stáhnout, nicméně ihned po povolení tahu se vrací do své nefyziologické polohy.
- **Ektopické varle** – varle je uloženo zcela mimo oblast fyziologického sestupu. V největším množství případů ho nalézáme laterokraniálně od zevního inguinálního prstence, někdy ho ovšem můžeme nalézt i na perineu, ve femorální krajině, u kořene penisu nebo v druhostranné polovině šourku.
- **Absence varlete** – varle je nehmatné, protože nebylo vůbec vyvinuto (ageneze varlete) nebo postupně atrofovalo (atrofie varlete). Tyto stavy mohou být dány např. prenatalní torzí.
- **Retraktilní varle** – nelze považovat za pravý kryptorchismus. Jedná se o občasnou migraci varlete v důsledku zvýšené aktivity kremasterového reflexu. Jemnou manipulací je možné varle stáhnout zpět do skrota. Dokud je aktivita svalových vláken m. cremaster omezena, např. v tureckém sedu či v teplé lázni, zůstává dané varle ve skrótu. V budoucnu se však může změnit ve varle ascendentní (viz dále).
- **Ascendentní varle** – varle bylo ve skrótu dříve přítomné, ale později z nějakého důvodu změnilo polohu a nyní stav de facto odpovídá retinovanému/nesestouplému varleti.



Kryptorchismus

Dispenzarizace

Následující pacienti by měli být odesláni na vyšší pracoviště k dětskému urologovi (event. k multidisciplinárnímu dovyšetření a určení dalšího postupu):

- novorozenci (fenotypicky chlapci);
 - s bilaterálně nehmatnými varlaty;
 - s unilaterálně nehmatným varletem a hypospádií;
 - s podezřením na poruchu sexuální diferenciaci (včetně kongenitální adrenální hyperplázie);
- chlapci starší 1 roku s bilaterálně nehmatnými varlaty;
- unilaterálně nehmatné varle již od narození;
- unilaterálně či bilaterálně hmatné nesestouplé varle již od narození (ideálně mezi 4. - 12. měsícem života);
- ascendentní varle u chlapců starších 1 roku;
- podezření na atrofické varle při palpaci skrota;
- obtížné rozlišení mezi nesestouplým, retraktilním či ektopickým varletem v kterémkoliv věku.

Diagnostika

Fyzikální vyšetření

Pro správné vyšetření polohy varlete je nutné klidné prostředí a trpělivost vyšetřovaného i vyšetřujícího. Přítomnost jednoho rodiče je nezbytná. Pacienta vyšetřujeme nejdříve vestoje, poté vleže a nakonec v tureckém sedu. Ihned po odhalení šourku provedeme aspekci, která předchází vyšetření pomocí palpce. Důležité jsou při palpaci dostatečně teplé ruce a opatrnost, abychom zbytečně nevyvolali kremasterový reflex. Nejprve položíme prsty ruky do oblasti crista iliaca a posouváme je směrem ke skrótu v průběhu inguinálního kanálu. Můžeme si pomoci

stlačením břišní stěny a zvýšením intraabdominálního tlaku. V případě, že varle není hmatné, je nutné vyšetřit i místa možného ektopického uložení. V poloze v tureckém sedu dochází k největšímu povolení břišních svalů a tím k omezení vlivu stahu m. cremaster. Přibližně 18 % nepalpovatelných varlat lze vyhledat během celkové anestezie na operačním sále.

⚠ Pokud nelze nahmatat ani jedno varle, tak je nutné odlišit agenezi, syndrom necitlivosti na androgeny nebo chromozomální abnormalitu od prostého bilaterálního kryptorchismu. V praxi toto znamená zařídit dovyšetření dětským endokrinologem.

Pokud je základní hladina FSH elevována u chlapce mladšího 9 let, tak se jedná o agenezi varlat a není třeba dalšího vyšetřování.

V případě normálních základních hladin FSH a LH lze provést stimulaci testosteronu pomocí hCG, přičemž jsou možné dva výsledky:

- hladina testosteronu adekvátně stoupne – je indikována explorační laparoskopie (může být přítomné abdominálně retinované varle nebo zbytky funkční testikulární tkáně);
- hladina testosteronu nestoupne dostatečně – explorační laparoskopie je stále indikována (může být přítomna nefunkční testikulární tkáň).

Zobrazovací metody

Celá řada studií prokázala, že vyšetření zkušeným lékařem má mnohem větší sensitivitu v diagnóze kryptorchismu než ultrazvuk, výpočetní tomografie (CT) či magnetická rezonance (MRI) a proto se tato dovyšetření rutinně neprovádějí. Ve vzácných případech bilaterálně nepalpovatelných varlat může být dovyšetření magnetickou rezonancí s podáním gadolinia přínosné v detekci abdominálně retinovaných varlat.

⚠ Absence varlat na snímcích pořízených libovolnou zobrazovací metodou neprokazuje jejich agenezi.

Léčba

S adekvátní léčbou je potřeba začít ihned po 10. měsíci věku a ukončit ji nejpozději do 24. měsíce života. Je možné použít léčbu konzervativní (ta je však i v současné době stále považována za spornou) a chirurgickou. Do konzervativní léčby řadíme léčbu hormonální, kterou můžeme použít jen u poruch, kdy není prokázána žádná mechanická překážka a při vysoké retenci. Chirurgickou léčbu používáme pokud není možné použít léčbu hormonální, nebo pokud tato léčba nebyla úspěšná.

Palpovatelné nesestouplé varle/varlata

V celkové anestezii (event. spolu s ilioinguinálním nervovým blokem nebo s kaudální epidurální anestézií) se řezem v tříslu pronikne k aponeuróze m. obliquus externus abdominis, která je protnuta ve směru vláken. Lokalizuje varle se spermatických funikulem a jsou uvolněny od vláken m. cremaster a gubernacula. Tunica vaginalis a processus vaginalis jsou odděleny od ductus deferens a spermatických cév. Processus vaginalis je zatočen, podvázán propichovou ligaturou a amputován. V případě, že varle nelze do skrota stáhnout, může pomocí preparace až do retroperitonea skrze anulus inguinalis profundus. Pomocí prstu nebo nástroje je vytvořen tunel z místa inguinálního kanálu až do skrota. Kůže skrota se nad prstem nařízne, pronikne se tunikou dartos pomocí koagulace a vytvoří se podkožní kapsa. Pean se opatrně protáhne skrze řez na skrotu až do inguinálního kanálu, zachytí se varle za zbytek gubernacula, které je staženo dolů, jednotlivými stehy je mírně utěsněn defekt v tunica dartos a varle je vloženo do podkožní kapsy. Výkon typicky končí uzavřením třísla po vrstvách a naložením jednotlivých samovstřebatelných stehů na kůži skrota.

Nepalpovatelné nesestouplé varle/varlata

Pokud není varle palpovatelné ani v celkové anestezii, tak je prvním krokem buď revize třísla nebo laparoskopická revize dutiny břišní (postupy se liší dle zvyklostí jednotlivých klinik). V poslední dekádě se preferuje začít laparoskopickou revizí. Pokud je nejdříve revidováno tříslu a varle (ani jeho pozůstatky) nejsou nalezeny, tak je nutné v jedné době pokračovat revizí laparoskopickou. V jedné retrospektivní studii 215 chlapců s nepalpovatelným varletem pouze u 34 % z nich bylo lokalizováno distálně od anulus inguinalis profundus.

Odkazy

Související články

- Skrotum
- Varle

Použitá literatura

- ŠNAJDAUF, Jiří a Richard ŠKÁBA. *Dětská chirurgie*. 1. vydání. Praha : Galén, 2005. ISBN 807262329X.
- HOLCOMB III, George W., J. Patrick MURPHY a Daniel J. OSTLIE. *Ashcraft's Pediatric Surgery*. 6. vydání.

