

Krvácení do mozkového parenchymu

Abstrakt

Krvácení do mozkového parenchymu (intraparenchymatózní hemoragie, dále jen **IPH**) je charakterizováno náhle vzniklým fokálním deficitem, který se zhoršuje během sekund až minut, často spojeným s cefhalgií, nauzeou, zvracením a komatem. Etiologicky se uplatňuje hypertenze, vaskulární malformace, vaskulopatie, koagulopatie aj. IPH spolehlivě prokáže CT nebo MRI. Léčba a prevence rekurence závisí na etiologii.^[1]

Epidemiologie

IPH představují přibližně **10–15 % mozkových příhod** s celosvětovou incidencí **10–20 případů na 100 000 osob**. Incidence je vyšší u mužů, ve vyšším věku a u černošské a asijské populace. Mezi další rizikové faktory patří hypertenze, kouření, alkoholismus (-> cirhóza, trombocytopenie) nebo nízký sérový cholesterol (např. po intenzivní terapii statiny). Z genetických rizikových faktorů se uplatňuje přítomnost alel pro apolipoprotein E ε2 a ε4, které se podílejí na ukládání amyloidu v mozkových cévách, amyloidové angiopatii.^[1]

Patogeneze

U hypertenzních pacientů dochází ke krvácení v místech bifurkace drobných penetrujících arterií, které jsou v důsledku hypertenze zjizvené a mají degenerovanou medii. Jinou samostatnou příčinou vzniku IPH je přítomnost patologicky změněných, křehkých cév v důsledku **cerebrální amyloidové angiopatie**. Z dalších příčin to jsou:

- **vaskulární malformace** (AV malformace, AV fistuly a kavernózní angiomy);^[1]
- **hemoragické diatézy** (hemofilie, trombocytopenie, leukémie, jaterní choroby);^[2]
- **antikoagulační terapie** – dlouhodobá warfarinizace je příčinou IPH až u 10 % pacientů, zejména pokud se kombinuje s dalšími rizikovými faktory;
- **cerebrovenózní okluze** při trombóze sagitálního sinu, vzácná diagnóza na kterou je třeba myslet při zvýšeném riziku vzniku trombů;
- **hyperperfuze syndrom** u pacientů, kteří podstoupili revaskularizaci karotickou endarterektomií, při které náhle vzroste perfuze mozku a vede subjektivně k bolestem hlavy, zmatenosti, fokálním deficitům až IPH;
- **abúzus návykových látek** – sympatomimetika jako jsou amfetamin, metamfetamin a kokain;
- **nádory**, které také mohou krváčet, například u high-grade glioblastomu;^[1]
- **hemoragická transformace ischemického iktu**, kde se v patogenezi uplatňuje reperfuze poškozené ischemicky změněné tkáně.^[3]

Samotné krvácení se spontánně zastaví krátce od vzniku iktu, několik hodin přetrvávající krvácení je méně časté (zpravidla u nekorigovaných koagulopatií). Extravaskulární krev (hematom) obsahuje proteiny, které v mozku působí osmoticky a podílí se na vzniku **edému**, který působí útlak svého okolí. Není jasné, jestli v okolním parenchymu vzniká ischemie, spíše se uvažuje o potlačení aktivity mozkové tkáně (diaschisis). Tuto hypotézu potvrzuje i fakt, že korekce hypertenze po IPH je bezpečná.^[1]

Klinický obraz

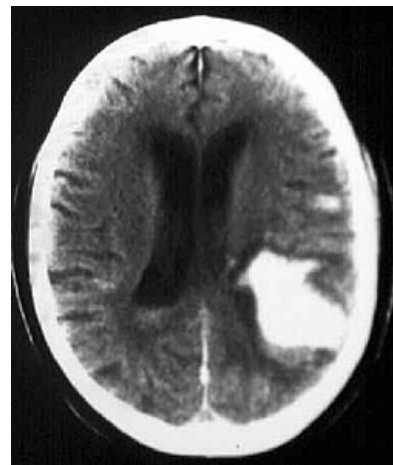
U pacientů s IPH se vyvine **ložiskový neurologický deficit**, například kontralaterální hemiparéza, ztráta cití, kvadruplegie aj. (závisí na lokalizaci léze). Deficit se zhoršuje během minut a je **často spojený s akutní hypertenzí** (Cushingův reflex). **Cefalgie** se vyskytuje u méně než 50 % případů. Zvýšený intrakraniální tlak v důsledku hematomu vede k **nauzeě, zvracení a alteraci vědomí**.^[1]

Nutno poznamenat, že **klinický obraz nedokáže odlišit hemoragický a ischemický iktus**.^[1]

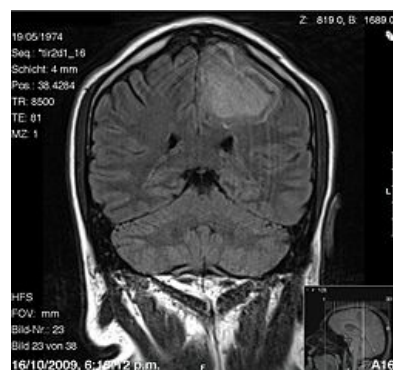Diagnostika

Pro průkaz IPH je klíčové **CT** hlavy, které bývá obvykle metodou volby pro rychlost vyšetření.^[1] Hemoragie se na CT jeví jako hyperdenzní ložisko.^[2] Alternativou je **MRI**, které je pro některé aspekty IPH senzitivnější než CT, např. pro vaskulární malformace nebo tumory mozku při kontrastním MR vyšetření s gadoliniem.^[1]

Z dalších důležitých vyšetření to jsou:



CT obraz intraparenchymatózní hemoragie



MRI obraz intrakraniální hemoragie levé hemisféry – koronární řez

- **testy na krvácivost** (APTT, PT, funkce destiček);
- **krvní obraz;**
- **vyšetření jaterních funkcí;**
- **EKG;**
- **rtg s+p;**
- **u vybraných pacientů toxikologie moči.**^[1]

U pacientů mladších padesáti let při nevysvětlitelném zdroji krvácení by se měla udělat **angiografie** k vyloučení vaskulárních anomálií, popř. při infarktu v oblasti žilních splavů venografie k vyloučení žilní trombózy.^[1]

Terapeutický postup

Cílem léčby je **minimalizovat poškození mozku a zamezit vzniku systémových komplikací:**

První kontakt

Zajistit první pomoc dle pravidel **ABC** (Airway, Breath, Circulation), **intubace** u pacientů s narušeným vědomím, bulbární dysfunkcí nebo respirační insuficiencí. **Pátráme po známkách traumatu.** Pokud nalezneme pacienta v bezvědomí, přistupujeme k němu, **jako by měl úraz páteře,** dokud není prokázán opak. Po uložení na lůžko by **hlava lůžka měla být ve 30° sklonu** pro optimální tlak a perfuzi mozku. Při nutnosti rehydratace užíváme **fyzilogický roztok** (vyhýbáme se hypotonickým roztokům a ringer laktátu!). Pacient by měl být urgentně přijat na jednotku intenzivní péče.^[1]

Zástava krvácení

U 40 % pacientů dochází v průběhu 24 hodin k expanzi hematomu, který je nejčastější příčinou neurologického zhoršení. Cílem je **snížit krevní tlak pod 160/90 mmHg.** Podává se **i.v. labetalol** nebo **nicardipin.** U hypertenzní krize je na zváženou nitroprusid sodný, který ale svým vazodilatačním působením zvyšuje intrakraniální tlak.^[1]

U warfarinem indukované IPH je snahou korigovat arteficiální koagulopatii. V praxi se používá **aktivovaný faktor VII** nebo **koncentrát protrombinového komplexu.**^[1]

Chirurgické řešení evakuace hematomu se uplatňuje pouze **u pacientů s mozečkovým krvácením,** kde hrozí útlak kmene, u pacientů **s cévními malformacemi** (a dobrou prognózou) a **u mladých se středním až velkým krvácením, kteří se klinicky zhoršují.** Naopak chirurgické řešení je **kontraindikováno u malého krvácení** s malým neurologickým deficitem a **u pacientů s GCS pod 5,** kromě oněch výše zmíněných případů mozečkového krvácení.^[1]

Zabránění sekundárnímu poškození

Hematom a posléze edém zvyšují intrakraniální tlak (ICP) a podílí se na útlaku okolních struktur, herniaci a zhoršování se klinického obrazu. Pro monitoring intrakraniálního tlaku se může použít ICP-monitor nebo podobně zobrazení CT dvakrát denně během prvních 48 hodin pro monitoring progresu hematomu. **Antiedematózní terapie** by měla být použita pouze v případě neurologického klinického zhoršení nebo při průkazu herniace na CT a ne profylakticky. Podává se **Mannitol 0,25-1,0g/kg v bolusech do cílové osmolality plasmy 320 mOsm/l.** **Hyperventilace** snižuje ICP, ale to je pouze dočasné řešení. Manitol i hyperventilace by se měli **vysazovat postupně,** jinak dojde k rebound fenoménu a vzestupu ICP.^[1] Během akutní IPH **může dojít ke vzniku záchvatu,** který může zhoršit ICP -> **antikonvulziva.** Kortikosteroidy nemají u akutní IPH význam.^[1]

Zabránění recidivy

Kombinace thiazidových diuretik a ACE inhibitorů v kontrole hypertenze snížila četnost recidiv o polovinu. **Pacienti s amyloidní angiopatií** by se měli **vyvarovat antiagregační léčby** včetně aspirinu.^[1]

Systémové komplikace

Jsou stejné jako u všech nestabilních, imobilních pacientů. Komplikace:

- **kardiovaskulární:** IPH často doprovází změny na EKG a subendokardiální ischemie. Po několik týdnů by měla být vysazena antiagregační léčba v prevenci koronární ischemie;
- **plicní:** představuje aspirace žaludečního obsahu a embolie plicnice u imobilizovaných. V prevenci embolie se používají kompresivní punčochy a po třech dnech po krvácení u stabilních pacientů nízké dávky heparinu nebo heparinoidů;
- **infekční:** plicní, močové, kožní, žilní;
- **metabolické:** hyponatremie v důsledku SIADH, terapie izotonickými krystaloidy;
- **mechanické:** prevence dekubitů u imobilizovaných.^[1]

Rehabilitace po proběhlém hemoragickém iktu by měla podobně jako u ischemického iktu začít co nejdříve je to možné.^[2]

Odkazy

Související články

- Hemoragické cévní mozkové příhody
- Subarachnoidální krvácení
- Ischemické cévní mozkové příhody
- Cévní mozkové příhody/PGS
- Hemoragické cévní mozkové příhody/PGS/diagnostika
- Ischemický iktus/PGS/diagnostika

Externí odkazy

- Hemorrhagic stroke, Medscape (<https://emedicine.medscape.com/article/1916662-overview>)

Literatura

1. BRUST, John C. M. *Current diagnosis and treatment, Neurology*. 2. vydání. Singapore : McGraw-Hill, 2012. ISBN 9780071326957.
2. BEDNAŘÍK, Josef a Zdeněk AMBLER, et al. *Klinická neurologie. Část speciální II*. 1. vydání. Praha : Triton, 2010. ISBN 9788073873899.
3. LIEBESKIND, Davis S. *Hemorrhagic stroke* [online]. Poslední revize 8.3.2013, [cit. 2013-03-22]. <<https://emedicine.medscape.com/article/1916662-overview>>.