

# Kosti prstů

## Ossa digitorum - kosti prstů

Kostru prstů tvoří *ossa digitorum (manus)* čili *phalanges*, články prstů (ruky), které jsou dva na palci, po třech na ostatních prstech. Na každém článku se rozeznávají tři hlavní úseky:

- **basis phalangis**, baze článku – širší proximální úsek,
- **corpus phalangis**, tělo článku – střední štíhlejší část,
- **caput phalangis**, hlavičky, kterou článek distálně končí.

**Baze článků** jsou napříč rozšířené, na proximální straně je konkávní kloubní plocha pro sousední kost (viz dále). **Těla článků** prstů jsou dorsálně mírně konvexní, palmárně rovná až mírně konkávní.

**Hlavičky** jsou konvexní plochy kladkových kloubů s příslušnou rýhou; příslušná vodící lišta je na bazi následujícího článku.

Články se liší podle polohy prstu:

- **Phalanx proximalis** (prima) je nejdelší, baze proximálních článků mají proximálně jamku, napříč oválnou, pro hlavičku metakarpu.
- **Phalanx media** (secunda) je kratší než článek první, na okrajích má jemné hrany pro úpon flexorových šlach. Palec nemá phalanx media.
- **Phalanx distalis** (tertia) je nejkratší; na dlaňové straně poblíž baze má zdrsňelé místo pro úpon šlachy dlouhého ohýbače prstu; distálně je zakončena rozšířením – **tuberositas phalangis distalis** je drsnatina na dlaňové straně konečného rozšíření distálních článků a upíná se na ni husté vazivo, které vyplňuje distální konec bříška prstu.

**Hmatné** jsou všechny články, zejména z dorsální strany. Z distálních článků hmatáme jen bazi.

## Ossa sesamoidea manus - sezamské kůstky ruky

Ossa sesamoidea manus jsou drobné kůstky při metakarpofalangových kloubech. Konstantně se vyskytují dvě, po obou stranách **metakarpofalangového kloubu palce**, a ne vzácně mohou být i při **jiných metakarpofalangových kloubech**. Vytvářejí se ve šlachách svalů, které se v těch místech upínají. Při druhém až pátém metakarpofalangovém kloubu jsou často jen chrupavčité (bez osifikace), a uniknou proto pozornosti při rtg vyšetření. Za kost původem sezamskou se považuje i os pisiforme karpu.

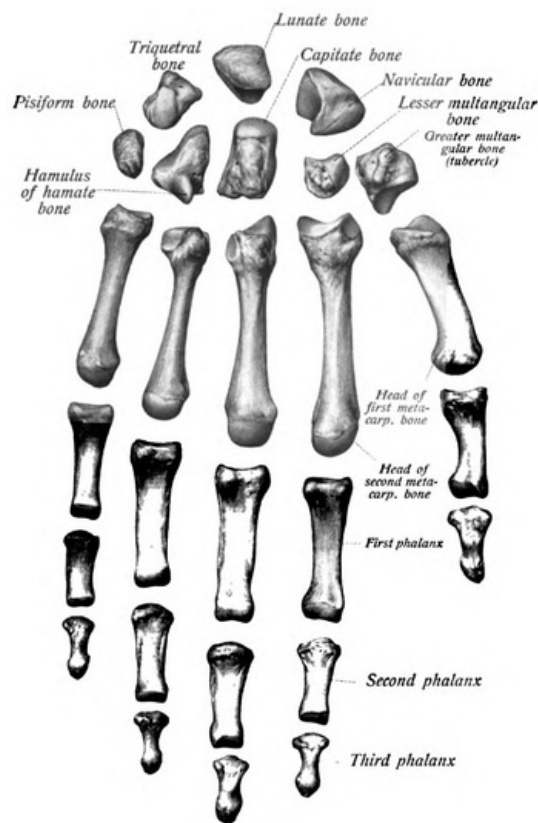
## Odkazy

### Související články

- Kosti horní končetiny

### Použitá literatura

- ČIHÁK, Radomír a Miloš GRIM. *Anatomie*. 2., uprav. a dopl. vydání. Praha : Grada Publishing, 2002. 470 s. sv. 1. ISBN 80-7169-970-5.



Ossa digitorum - kosti prstů