Kost hrudní

Sternum (kost hrudní) je plochá nepárová kost, která se nachází na přední straně hrudníku. Je skloubena s klíčními kostmi a horními sedmi páry žeber(costae verae).

Sternum má 3 složky

- **manubrium sterni** – *rukojeť kosti hrudní*, širší část, na které se nachází kloubní plochy pro spojení s klíčními kostmi a prvním párem žeber;
- **corpus sterni** – *tělo kosti hrudní*, chrupavkou se spojuje s manubrium, obsahuje jamky pro skloubení s 3.–7. žebrem;
- **processus xiphoideus** – je variabilní *mečovitý výběžek*.

Pohlavní rozdíly ve tvaru sterna spočívají hlavně v proporcích délky těla sterna vůči manubriu. U žen je tělo kosti hrudní většinou kratší.

Sternum	
Hrudní kost	
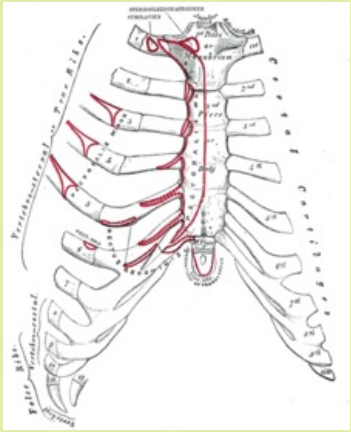	
Přední strana sterna a chrupavky připojující žebra ke sternu	
TA	A02.3.03.001 (https://ifaa.unifr.ch/Public/EntryPage/TA98%20Tree/Entity%20TA98%20EN/02.3.03.001%20Entity%20TA98%20EN.htm)
Artikulující kosti	clavicula, žebra
Typ artikulace	synchondrosis costae primae, symphysis manubriosternalis et xiphosternalis

Odkazy

Související články

- Žebra
- Spojení na hrudníku
- Vývoj sterna

Použitá literatura

- ČIHÁK, Radomír. *Anatomie 1.* 2. vydání. Praha : Grada, 2001. 516 s. ISBN 978-80-7169-970-5.

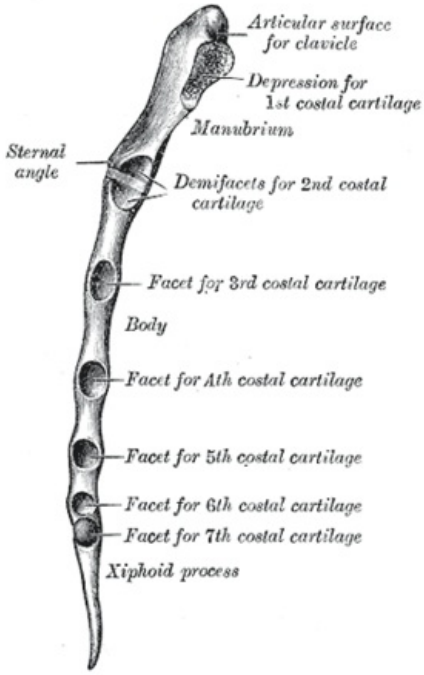

Sternum – pohled z boku