

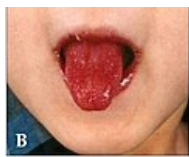
Kawasakiho nemoc

Mukokutánní syndrom mizních uzlin neboli **Kawasakiho nemoc** (MKN-10: M30.3 (<https://mkn10.uzis.cz/prohlizec/M30.3>)) je vaskulitida neznámé etiologie. Jde o multisystémové zánětlivé onemocnění postihující malé a středně velké arterie, vedoucí k tvorbě aneurysmat. Onemocnění postihuje především děti do věku 5 let s maximem mezi 2. a 3. rokem věku. Nejvyšší incidence je v Japonsku.^[1] Asijské děti jsou postiženy 6x častěji než bělošské. V České republice je incidence odhadována na 1,6/100 000 dětí do 5 let.^[2]

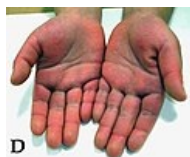Klinický obraz



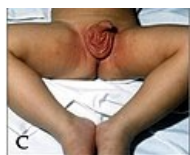Bilaterální, neexsudativní konjunktivální injekce



Změny na sliznicích – červené a oteklé rty s vertikálním praskáním a krvácení, malinový jazyk



Erytém a tuhé otoky rukou a nohou + otok PIP kloubů ruky



Erytematózní exantém postihující perineum

Akutní fáze

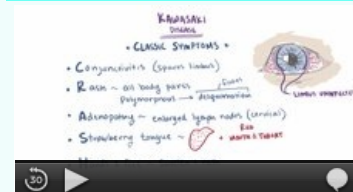
- Náhlý nástup horečky (nad 40 °C);
- oboustranná nepurulentní konjunktivitida;
- změny na sliznicích (suché, rozpraskané rty, erytém bukové sliznice a jahodový jazyk);
- krční lymfadenopatie (více než 1,5 cm v průměru) – v 70 % případů^[1];
- erytém a tuhé otoky rukou a nohou + otok PIP kloubů ruky^[2];
- polymorfní exantém s maximem v inguinách a na hrudníku – v 80 % případů^[1];
- příznaky akutní myokarditidy (sinusová tachykardie, cval, oslabené srdeční ozvy)^[2];
- další: bolesti břicha, hydrops žlučníku, pleiocytóza v CSF, artritida (středně velké a velké klouby);
- trvá 1–2 týdny^[1].

Subakutní fáze

- Deskvamace kůže (zejména prstů);
- trombocytóza (až 10^{12} /litr)^[2];
- tvorba aneurysmat koronárních tepen – riziko náhlého úmrtí;
 - rizikové faktory: prolongované horečky, prolongovaná elevace zánětlivých parametrů, věk pod 1 rok, mužské pohlaví;

Kawasakiho nemoc

Kawasaki disease



Video v angličtině, definice, patogeneze, příznaky, komplikace, léčba.

Klinický obraz vysoká horečka, oboustranná konjunktivitida, změny na sliznicích, krční lymfadenopatie, erytém a tuhé otoky rukou a nohou, polymorfní exantém, příznaky akutní myokarditidy

Diagnostika Vyloučit jiné příčiny horečky, hemokultura, kultivace moči, rentgen hrudníku, zvýšené zánětlivé parametry, trombocytóza, echokardiografie

Léčba i. v. imunoglobulin, kyselina acetylsalicylová

Incidence v ČR 1,6 : 100 000

Klasifikace a odkazy

MeSH ID D006111 (<https://www.medvik.cz/bmc/link.do?id=D006111>)

- trvá do 4. týdne^[1].

Fáze rekonvalescence

- Od vymizení klinických příznaků po pokles zánětlivých parametrů do normálu (obvykle do 6.–8. týdne od prvních příznaků);
- na nehtech se během této fáze mohou objevit Beauovy linie^[1].

Diagnostika

- Vyloučit jiné příčiny horečky (infekce);
- hemokultura, kultivace moči, rentgen hrudníku;
- zvýšené zánětlivé parametry, trombocytóza;
- lumbální punkce (k vyloučení infekce) – pleiocytóza;
- echo – průkaz aneurysmat koronárních tepen^[1].

Diagnostická kritéria

- Horečka trvající déle než 5 dní a minimálně 4 z následujících:
 - bilaterální nepurulentní konjunktivitida;
 - rudé, suché popraskané rty, malinový jazyk, ...;
 - periferní erytém, periferní edém, olupování kůže prstů, generalizovaná deskvamace;
 - polymorfní exantém na břiše, hrudníku a v oblasti genitálu;
 - cervikální lymfadenopatie (nad 1,5 cm v průměru)^[1].

Léčba

- i. v. imunoglobulin (IVIG);
- kyselina acetylsalicylová (Aspirin) v protizánětlivé dávce (80–100 mg/kg/den) v akutní fázi a v antiagregační dávce (3–5 mg/kg/den) v dalších fázích^[1].

Odkazy

Související články

- Systémové vaskulitidy

Reference

1. KLIEGMAN, Robert M., Karen J. MARCDANTE a Hal B. JENSON. *Nelson Essentials of Pediatrics*. 1. vydání. China : Elsevier Saunders, 2006. 5; s. 430-432. ISBN 978-0-8089-2325-1.
2. JEHLÍČKA, Petr, Václav LÁD a Dalibor SEDLÁČEK. Kawasakiho syndrom. *Pediatric pro praxi* [online]. 2008, roč. 9, s. 12-14, dostupné také z <<http://www.pediatricpropraxi.cz/artkey/ped-200801-0003.php>>. ISSN 1803-5264.

Externí odkazy

- Podcast o Kawasakiho nemoci (<http://kardioblogie.blogspot.com/2012/12/podcast-5-dalsi-exkurze-do-pediatric.html>)
- DermNet Kawasaki disease (<https://www.dermnetnz.org/topics/kawasaki-disease/>)
- Kawasaki disease - video na youtube.com (<https://www.youtube.com/watch?v=sTyDHTUCw48>)