

Kategorie: Vnitřní lékařství

Subcategories

This category has the following 11 subcategories, out of 11 total.

A

- ▶ Akutní stavy ve vnitřním lékařství (28 P)
- ▶ Angiologie (100 P, 20 F)

C

- ▶ Cyanóza (5 P)

E

- ▶ Endokrinologie (238 P, 28 F)

G

- ▶ Gastroenterologie (328 P, 121 F)

H

- ▶ Hematologie (230 P, 16 F)

I

- ▶ Interní propedeutika (2 C, 161 P, 4 F)

K

- ▶ Kardiologie (339 P, 101 F)

N

- ▶ Nefrologie (1 C, 145 P, 13 F)

P

- ▶ Pneumologie (172 P, 97 F)

R

- ▶ Revmatologie (59 P, 1 F)

Pages in category "Vnitřní lékařství"

The following 200 pages are in this category, out of 1,081 total.

(previous page) (next page)

A

- Abdominální punkce (pediatrie)
- ABR/Otázky a kazuistiky
- Achalázie
- Acidobazická rovnováha
- Adamsův-Stokesův syndrom
- Addisonova choroba
- Adenom hypofýzy
- Adenom štítné žlázy
- Akutní adrenokortikální insuficience
- Akutní appendicitida
- Akutní autoimunitní trombocytopenická purpura
- Akutní bronchitida

- Akutní cholecystitida
- Akutní epiglottitida
- Akutní faryngitida
- Akutní glomerulonefritida
- Akutní končetinová ischemie
- Akutní koronární syndromy
- Akutní leukémie
- Akutní lymfoblastická leukémie
- Akutní mediastinitida
- Akutní myeloidní leukémie
- Akutní nekróza pankreatu
- Akutní obstruktivní laryngitida
- Akutní pankreatitida (Akutní stavy ve vnitřním lékařství)
- Akutní pankreatitida (laboratorní diagnostika)
- Akutní selhání ledvin
- Akutní tepenné uzávěry
- Akutní thyreoiditida
- Akutní tubulární nekróza
- Albuminurie
- Alergická onemocnění dýchacího ústrojí
- Alergická profesionální onemocnění dýchacích cest a plic
- Allenův test
- Alportův syndrom
- Ameloblastický fibrom
- Amplatzerův okluder
- Amylin
- Amyloidóza
- Amyloidóza ledvin
- Amyláza
- Anamnéza
- Anamnéza a fyzikální vyšetření v onkologii
- Anaplastický karcinom štítné žlázy
- Anasarka
- Aneurysma
- Angina pectoris
- Angioinvasivní léčba tepenných uzávěrů a stenóz
- Portál:Angiologie
- Anhidróza
- Ankylozující spondylartritida
- Anthelmintika
- Antianemika
- Antiarytmika
- Antidepresiva
- Antidiaroika
- Antiemetika
- Antifosfolipidový syndrom
- Antihypertenziva
- Antikoagulancia
- Antiparkinsonika
- Antitrombin III
- Antitusika
- Anxiolytika
- Anémie
- Anémie (pediatrie)
- Anémie chronických chorob
- Anémie ze snížené tvorby erytrocytů
- Aortální regurgitace
- Aortální stenóza
- Apnoe (novorozenec)
- Aquaretika
- Arcus corneae senilis
- Arteria lusoria
- Arteriální hypertenze
- Arteriální katetr
- Arthritis uratica
- Artritida
- Arytmická bouře
- Arytmogenní kardiomyopatie
- Ascites
- Aspergilové infekce
- Aspergilóza
- Astma
- Ateroskleróza
- Autoimunitní polyglandulární syndromy

B

- Bakteriální gastroenteritidy
- Bartterův syndrom
- Batmotropie
- Bence-Jonesova bílkovina
- Benigní
- Benigní nádory ledvin
- Benzodiazepiny
- Beta-blokátory
- Bikuspidální aortální chlopeň
- Bilirubin/Otázky a kazuistiky
- Biochemická vyšetření jater
- Biochemická vyšetření pankreatu
- Biochemická vyšetření u akutního infarktu myokardu
- Biochemické vyšetření u hyperlipoproteinémie
- Biologické vlastnosti nádorů
- Biologie onkogeneze
- Bionický pankreas
- Biopsie
- Biotovo dýchání
- Blokáda levého Tawarova raménka
- Blokáda pravého Tawarova raménka
- Blokátory kalciového kanálu
- Blokátory receptorů pro angiotenzin II
- BMI
- Bolesti břicha
- Bolesti hlavy
- Bolesti hlavy/PGS (VPL)
- Bolesti na hrudi
- Bolestivý syndrom levého podbřišku
- Bolestivý syndrom nadbřišku
- Bolestivý syndrom pravého podbřišku
- Bouchardovy uzly
- Brachyterapie
- Bradyarytmie
- Bradyarytmie a raménkové blokády
- Bronchiektázie
- Bronchiolitida
- Bronchoalveolární laváž
- Bronchogenní karcinom
- Bronchogenní karcinom/PGS
- Bronchoskopie
- Brugadaův syndrom
- Buddův-Chiariho syndrom
- Burzitidy
- Bércový vřed
- Bílkoviny v potravě
- Bílkoviny v séru a moči (1. LF UK, VL)

C

- Caput medusae
- Celkové vyšetření nemocného (rozcestník)
- Centrální cyanóza
- Centrálně působící alfa 2-mimetika
- Cervikokraniální syndrom
- Charakteristika nádorového bujení
- Chemická karcinogeneze
- Chemoterapeutické režimy
- Cheyneovo-Stokesovo dýchání
- Chirurgická léčba v onkologii
- Choledocholitíza
- Cholelitiáza
- Cholesterol
- CHOPN
- Choroba z depozit lehkých řetězců
- Chorobné stavy ze zvýšeného počtu erytrocytů
- Choroby červené krevní složky
- Chromozomové aberace v etiologii neoplázií
- Chronická (autoimunitní) tyreoiditida
- Chronická cholecystitida
- Chronická ischemická choroba dolních končetin
- Chronická mediastinitida
- Chronická myeloidní leukemie

- Chronická onemocnění plic
- Chronická pankreatitida
- Chronická žilní nedostatečnost
- Chronické onemocnění ledvin
- Chronotropie
- Chylothorax
- Chédiakův-Higashiho syndrom
- Cirkulující antikoagulancia
- Coombsův šelest
- Coxarthrosis
- Uživatel:CPRmaster/Pískoviště
- Criglerův-Najjarův syndrom
- Crohnova choroba
- CURB-65
- Cushingův syndrom
- Cyklosporin A
- Cystická fibróza
- Cystoskopie
- Cytostatika
- Cévní poranění

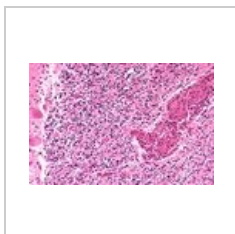
D

- D-dimery
- Dechové testy s uhlíkem-13
- Dechové testy s vodíkem
- Dechový test s D-xylózou značenou uhlíkem-13
- Dechový test s močovinou značenou uhlíkem-13
- Dechový test s oktanoátem sodným značeným uhlíkem-13
- Dechový test se smíšenými triglyceridy značenými uhlíkem-13
- Defekt septa komor
- Defekt septa síní
- Defense musculaire
- Defibrilace
- Deformity dolních končetin
- Demence
- Uživatel:DenKazeka/Pískoviště Crohn
- Dermatitis (rozcestník)
- Dermatitis artefacta
- Dermatitis contacta (rozcestník)
- Dermatitis contacta allergica
- Dermatomyositis
- Dexametazonový supresní test
- Diabetes insipidus centralis
- Diabetes mellitus
- Diabetes mellitus 1. typu (biochemie)
- Diabetes mellitus 1. typu (endokrinologie)

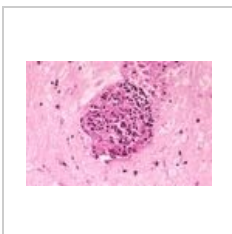
(previous page) (next page)

Media in category "Vnitřní lékařství"

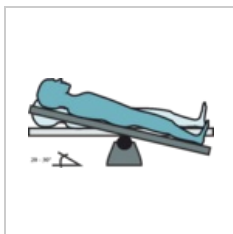
The following 56 files are in this category, out of 56 total.



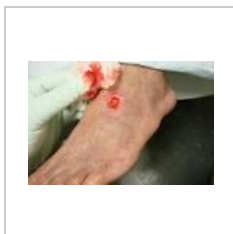Angiitis cns A72-...
533 × 352; 110 KB



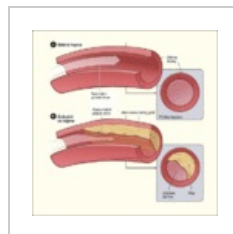Angiitis cns A72-...
533 × 361; 56 KB



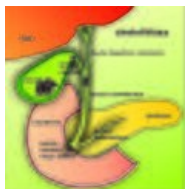Anti-Trendelenbu...
2,985 × 1,449; 245 KB



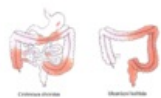Arterial ulcer peri...
750 × 500; 51 KB



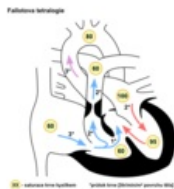
Atherosclerosis d...
450 × 451; 39 KB



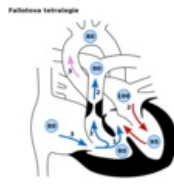Cholelitiáza.jpg
2,826 × 2,889;
2.96 MB



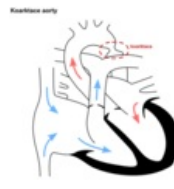Crohnova chorob...
667 × 409; 148 KB



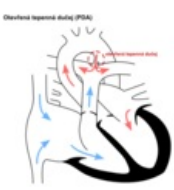Defekt fallot.png
600 × 600; 84 KB



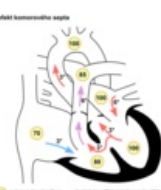
Defekt fallot.svg
600 × 600; 36 KB



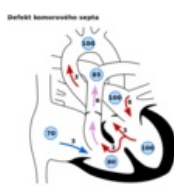
Defekt koarktace...
600 × 600; 59 KB



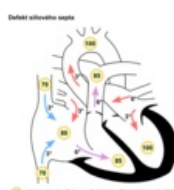
Defekt pda.png
600 × 600; 65 KB



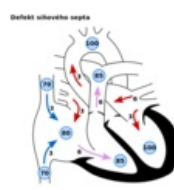Defekt septum k...
600 × 600; 85 KB



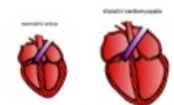
Defekt septum k...
600 × 600; 34 KB



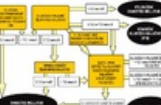Defekt septum si...
600 × 600; 88 KB



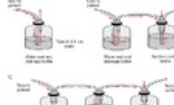
Defekt septum si...
600 × 600; 38 KB



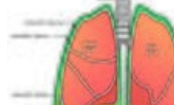Dilatační kardio...
905 × 615; 180 KB



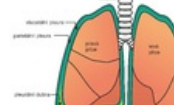
Dm algoritmus.png
800 × 537; 197 KB



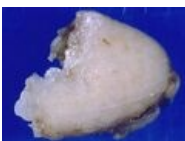
Drain.png
736 × 558; 159 KB



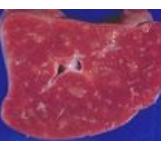Fluidothorax.jpg
2,674 × 2,198;
3.49 MB



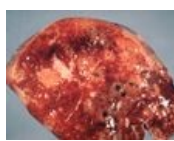
Fluidothorax.png
2,674 × 2,198; 609
KB



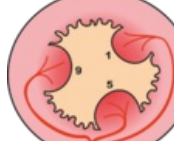Gross sarcoid LN...
600 × 446; 47 KB



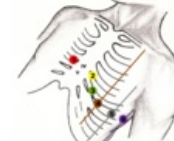Gross sarcoid spl...
600 × 428; 55 KB



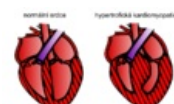
Gross sarcoid spl...
600 × 420; 62 KB




Hemoroidy zásob...
1,365 × 1,246; 252
KB



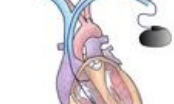Hrudní svody.png
2,058 × 2,070;
4.55 MB



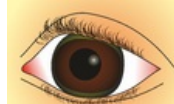Hypertrofická kar...
759 × 454; 121 KB



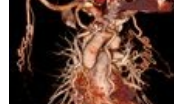Interpretace oGT...
1,001 × 617; 33
KB



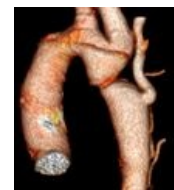Kardiostimulátor...
1,488 × 1,700; 515
KB




Kayser.Fleischer...
2,344 × 1,611; 911
KB



Koarktace 1.jpg
957 × 935; 477 KB




Koarktace 2.jpg
807 × 927; 253 KB



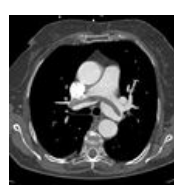
Markery-IM.jpg
2,357 × 1,237; 297
KB



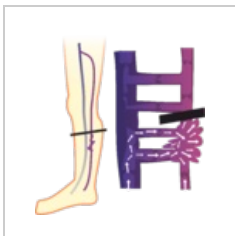Migrena.jpg
585 × 464; 133 KB



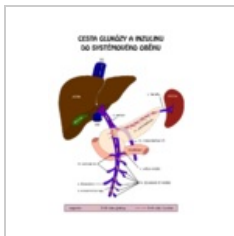
Patogeneze lymf...
598 × 136; 31 KB




PE.jpg
897 × 821; 197 KB



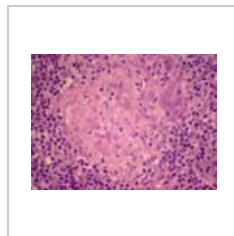
Perthes.png
2,055 × 2,236; 261 KB



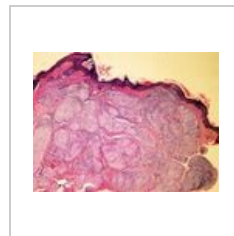Porta Glc inzulin....
800 × 1,018; 53 KB



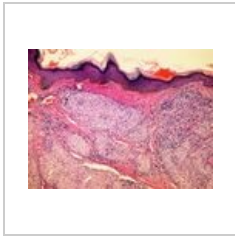
RF aterosklerózy....
800 × 800; 87 KB



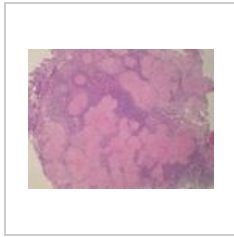
Sarcoid -LN2 SP0...
533 × 392; 60 KB



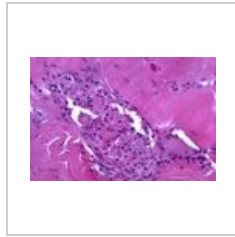
Sarcoid skin S75-...
608 × 456; 182 KB



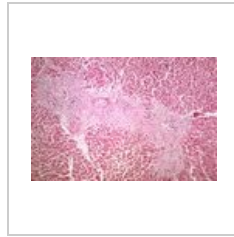
Sarcoid skin S75-...
608 × 456; 179 KB



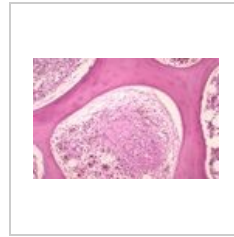
Sarcoid-LN SP03-...
533 × 400; 68 KB



Sarcoidosis extra...
600 × 400; 57 KB



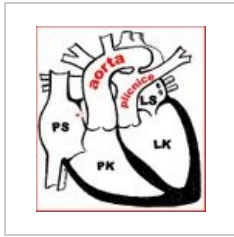
Sarcoidosis extra...
600 × 401; 114 KB



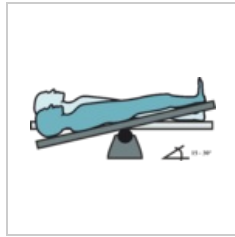
Sarcoidosis extra...
600 × 392; 80 KB



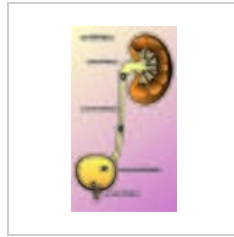
Semafor chronick...
874 × 1,240; 163 KB



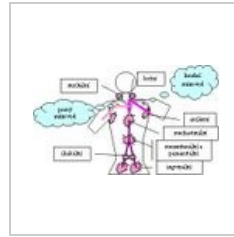Transpozice velk...
518 × 566; 65 KB



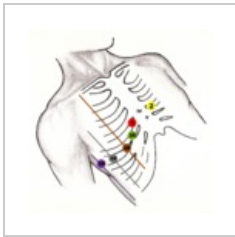
Trendelenburg.png
3,028 × 1,373; 192 KB



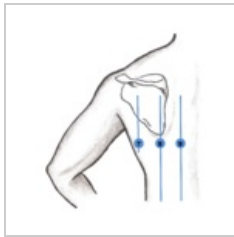
Urolitiáza.jpg
2,732 × 4,834; 3.01 MB



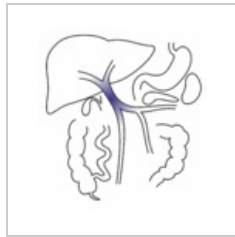
Uzlínové oblasti.jpg
326 × 194; 25 KB



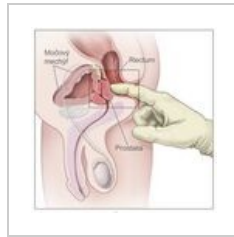
V3R-V6R.png
2,081 × 2,069; 4.6 MB



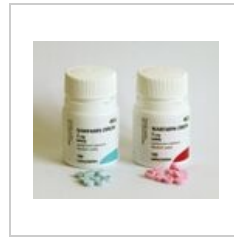V789.png
1,684 × 1,844; 1.5 MB



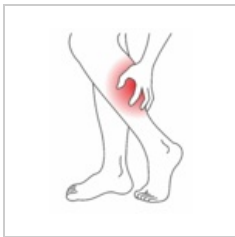Vena portae.png
1,894 × 2,070; 320 KB



Vyšetření per rec...
2,025 × 2,018; 338 KB



Warfarin 1200.jpg
1,200 × 1,015; 317 KB



Wiki-ichdk.png
2,001 × 2,576; 314 KB