

Kategorie:Infekční lékařství

Subcategories

This category has only the following subcategory.

I

- Infekční nemoci (96 P, 1 F)

Pages in category "Infekční lékařství"

The following 200 pages are in this category, out of 363 total.

(previous page) (next page)

A

- Acinetobacter calcoaceticus
- Actinobacillus
- Actinomyces israeli
- Adenoviry
- Aeromonády a plesiomonády
- Aftózní stomatitida
- Aktinomykóza
- Akutní bronchitida
- Akutní faryngitida
- Akutní mediastinitida
- Akutní thyreoiditida
- Akutní virová encefalitida
- Alergická bronchopulmonálna aspergilóza
- Amfizoické améby
- Amikacin
- Aminoglykosidy
- Anatoxin
- Angíny
- Antibiotika
- Antibiotika (neonatologie)
- Antimykotika
- Antiparazitika
- Antivirotika
- Antropozoonózy
- ASLO
- Aspergilom
- Aspergilové infekce
- Aspergilóza
- Atypická mykobakteria
- Atypické pneumonie

B

- Babinského reflex
- Bacitracin
- Bakterie
- Bakteriální gastroenteritidy
- Bakteriální konjunktivitidy
- Bakteriální tracheitida
- Bartonella henselae
- Betalaktamová antibiotika
- Biochemické vyšetření mozkomíšního moku
- Biologické zbraně
- Biotovo dýchání
- Bordetella
- Bordetella parapertussis
- Bordetella pertussis
- Borrelia burgdorferi
- Brucella
- Brucelóza
- Brudzinského příznak
- Burkholderia

- Burkholderia
- Burkholderia cepacia
- Burkholderia mallei
- Bílkoviny v mozkomíšním moku
- Bílkoviny v séru a moči (1. LF UK, VL)

C

- C-reaktivní protein
- Candidosis
- Carrionova nemoc
- Cefalosporiny
- Celulitis
- Chancroid
- Chinin
- Chinolony
- Chlamydia trachomatis
- Chlamydie
- Chlamydophila pneumoniae
- Chloramfenikol
- Chronická mediastinitida
- Chronická nekrotizující aspergilóza
- Chronický únavový syndrom
- Clostridium tetani
- Colistin
- Corynebacterium diphtheriae
- COVID-19
- Coxiella burnetii
- Cryptococcus neoformans
- Cysticerkóza
- Cytologické vyšetření mozkomíšního moku
- Cytomegalovirus

D

- Dermatofytózy
- Dermatomykózy
- Dezinfekce a sterilizace
- Diagnostika AIDS
- Dietní léčba u infekčních nemocí
- Diferenciální diagnostika ikteru
- Diferenciální diagnostika povlakových angin
- Diferenciální diagnostika průjemových onemocnění
- Diferenciální diagnóza a terapie paréz u infekčních chorob
- Dimorfní houby
- DNA viry

E

- EBV
- Echinococcus granulosus
- Echinococcus multilocularis
- Echovírusy
- Eikenella
- Endokarditida
- Entamoeba histolytica
- Enterobacter
- Enterohemoragická Escherichia coli
- Enterotoxikózy
- Enterotoxiny
- Enterovirové exantémy
- Epidemiologie AIDS
- Erysipel
- Erysipeloid
- Erythema exsudativum multiforme
- Erythema nodosum
- Escherichia coli

F

- Filatovův příznak
- Filárie
- Flataův příznak
- Flaviviry
- Fourniérova gangréna

- Fusobacterium

G

- Gastrointestinální parazitózy
- Genitální herpes
- Giardia lamblia
- Gingivostomatitis herpetica
- Glycylcykliny
- Glykopeptidy
- Gramnegativní anaerobní tyčinky a koky
- Grampozitivní nesporulující anaeroby

H

- Haemophilus ducreyi
- Haemophilus influenzae
- Helicobacter pylori
- Hemofilová meningitida
- Hemofilové infekce
- Hemokultura
- Hemolyticko-uremický syndrom
- Hemoragické horečky
- Hepadnaviridae
- Hepatitidy
- Herpes zoster
- Herpesviry
- Herpetická meningoencefalitida
- HIV
- HIV infekce v těhotenství
- Hnisavá meningitida (infekce)
- Hnisavá meningitida (pediatrie)
- Horečka (pediatrie)
- Hutchinsonova triáda

I

- Imunitní obrana proti intracelulárním bakteriím a plísním
- Infekce
- Infekce imunokompromitovaných pacientů
- Infekce močových cest
- Infekce ohrožující plod
- Infekce streptokoků skupiny A
- Infekce tzv. necholerovými vibrii
- Infekce v novorozeneckém věku
- Infekce vyvolané enterokoky
- Infekce vyvolané Escherichia coli
- Infekce vyvolané HHV-6 a HHV-7
- Infekční choroby toxikomanů
- Infekční endokarditida
- Infekční exantémová onemocnění v dětském věku
- Portál: Infekční lékařství
- Infekční mononukleóza
- Infekční nemoci jako choroby z povolání
- Infekční nemoci v intenzivní péči
- Infekční onemocnění mozku
- Inkubační doba
- Inokulum
- Invazivní meningokoková onemocnění
- Invazivní mykotické infekce
- Invazivní aspergilóza
- Ixodes ricinus

J

- Jarischova-Herxheimerova reakce

K

- Karbapenemy
- Diskuse s uživatelem: Q9049250/Archiv
- Kawasakiho nemoc
- Klebsiella
- Kolemčelistní záněty

- Komplikace a léčba streptokokových infekcí
- Komplikace tonsillitid
- Komunitní pneumonie
- Kožní eflorescence
- Kvasinky

L

- Lasegueův příznak
- Leishmania
- Lidský papillomavirus
- Likvorové syndromy
- Linkosamidy
- Listeria monocytogenes
- Lumbální punkce
- Lyellův syndrom
- Lymphogranuloma venereum
- Léčba tracheobronchitidy - přehled

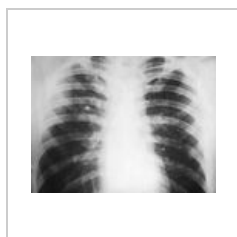M

- Makrolidy
- Uživatel: Megbé/Pískoviště
- Meningeální jevy
- Meningeální syndrom
- Meningismus
- Uživatel: Michmach/Pískoviště
- Mikrobiální obraz poševní
- Mobiluncus
- Monitorování vnitřního prostředí v intenzivní péči
- Monobaktamy
- Moraxella catarrhalis
- Mozkomíšní mok
- Mozkový absces
- MRSA
- Mucorales

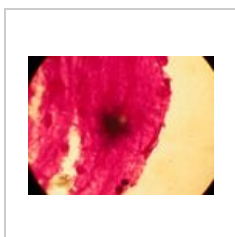
(previous page) (next page)

Media in category "Infekční lékařství"

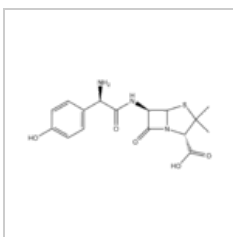
The following 13 files are in this category, out of 13 total.



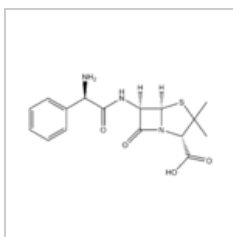
10187 lores.jpg
700 × 520; 29 KB



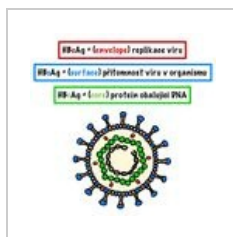
Actinomyces isra...
2,272 × 1,704; 787 KB



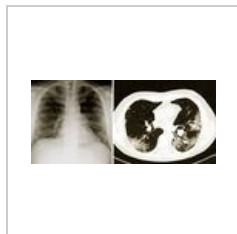Amoxicilin.png
1,150 × 565; 12 KB



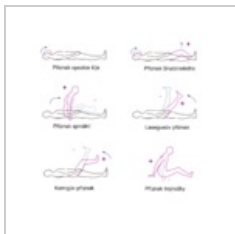
Ampicilin.png
1,004 × 564; 11 KB



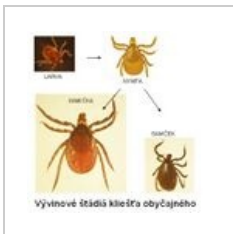Antigenní části vi...
1,649 × 1,640; 342 KB



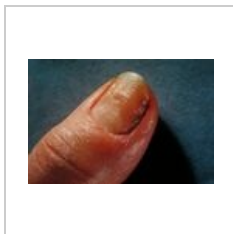
Covid.jpeg
1,920 × 856; 376 KB



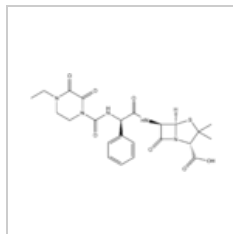
Meningeální jevy...
1,826 × 1,789; 310 KB



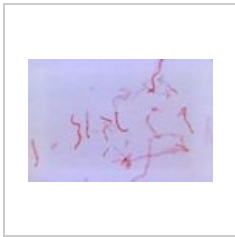OBRAZOK I. ricin...
589 × 579; 30 KB



PHIL 2923 lores.jpg
700 × 475; 35 KB



Piperacilin.png
1,442 × 767; 16 KB



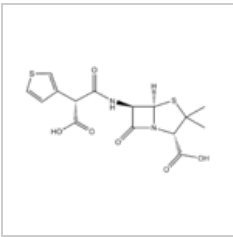
Prevotella melani...

700 × 460; 32 KB



Soubor 000 (13).j...

1,668 × 2,154; 331 KB



Tikarcilin.png

1,026 × 601; 12 KB