

Kategorie:Hematologie

Pages in category "Hematologie"

The following 200 pages are in this category, out of 230 total.

(previous page) (next page)

A

- ABO systém
- Aglutinin
- Agranulocyty
- Akutní autoimunitní trombocytopenická purpura
- Akutní intermitentní porfyrie
- Akutní leukémie
- Akutní lymfoblastická leukemie
- Akutní lymfoblastická leukémie
- Akutní myeloidní leukemie
- Aminopterin
- Amyloidóza
- Anaemia factitia
- Angiogeneze a neovaskularizace (rozcestník)
- Antianemika
- Antifosfolipidový syndrom
- Antitrombin III
- Anémie
- Anémie (pediatrie)
- Anémie chronických chorob
- Anémie z nedostatku erytropoetinu
- Anémie ze snížené tvorby erytrocytů
- APC rezistence
- Aplastická anémie
- Autoimunitní lymfoproliferativní syndrom

B

- B-lymfocyty
- Barevná hodnota erytrocytu
- Bazocytopenie
- Bazofilie
- Bazofilní erythroblast
- Bazofilní granulocyt
- Blackfanova-Diamondova anémie
- Burkittův lymfom
- Bílkoviny v séru a moči (1. LF UK, VL)

C

- Castlemanova choroba
- CD
- Chemoterapeutické režimy
- Chorobné stavy ze zvýšeného počtu erytrocytů
- Choroby bílé krevní složky
- Choroby červené krevní složky
- Chronická lymfatická leukemie
- Chronická myeloidní leukemie
- Chronické leukemie (rozcestník)
- Chédiakův-Higashiho syndrom
- Cirkulující antikoagulancia
- Coombsův test

D

- Darování, odběr a transplantace krvetvorných buněk
- Deficit glukózo-6-fosfát dehydrogenázy
- Destičková zátka
- Destičkový hematokrit
- Difuzní velkobuněčný B-lymfom
- Diseminovaná intravaskulární koagulopatie (akutní stavy ve vnitřím lékařství)

- Dysproteinemie
- Dědičné koagulopatie
- Dřeňové útlumy

E

- Ekchymóza
- Ektopická produkce erytropoetinu
- Erytrocytární koncentrát (pediatrie)
- Erytrocytóza
- Erytropenie
- Erytropoetin
- Erytropoeza
- Esenciální trombocytémie
- Exces blastů

F

- Fanconiho anémie
- Febrilní neutropenie
- Febrilní neutropenie (akutní stavy ve vnitřním lékařství)
- Feritin
- Fibrin
- Fibrinogen
- Fibrinolýza
- Filadelfský chromozom
- Folikulární lymfom
- Fyziologické a patofyziologické poznámky k dětské hematologii (pediatrie)
- Fyziologické hodnoty krevních elementů

G

- Granulocyty

H

- Hemaferéza
- Portál:Hematologie
- Hematom
- Hematopoeza (rozcestník)
- Hematopoéza (pediatrie)
- Hemodiluce
- Hemofilie
- Hemoglobinopatie
- Hemokoagulace
- Hemolytické anémie
- Hemolytické anémie extrakorpuskulární
- Hemolytické anémie korpuskulární
- Hemosiderin
- Hemostatika
- Hemostáza
- Hemoterapie
- Hemoterapie (pediatrie)
- Henochova-Schönleinova purpura
- Heparin
- Heparinem indukovaná trombocytopenie
- Hepatosplenomegalie
- Hereditární hemoragická teleangiektázie
- Hereditární sférocytóza
- Histiocytózy
- Hlavní histokompatibilní komplex
- Hodgkinův lymfom
- Howellova-Jollyho tělíska
- Hypergamaglobulinemie
- Hyperviskózní syndrom

I

- Idiopatická trombocytopenická purpura
- Imatinib
- Imunokompetentní buňky
- Inhibitory proteazomu/historie

K

- Koagulační faktory
- Kožní T-lymfomy
- Krev
- Portál:Krev a hemopoéza
- Krevní nátěr
- Krevní obraz
- Krevní plazma
- Krevní skupiny
- Krevní transfuze
- Krvetvorba (histologie)
- Krvácivá nemoc novorozence
- Krvácivé stavy (pediatrie)
- Krvácivé stavy z destičkových příčin

L

- Uživatel:L.Hoznauerová/Pískoviště/Procvičování
- Leidenská mutace
- Leukemie
- Leukemie z vlasatých buněk
- Leukocytóza
- Leukopenie
- Leukostáza
- Lymfocytopenie
- Lymfocytóza
- Lymfom z plášťových buněk

M

- Makrofágy
- Maligní lymfom
- Maligní nádory skeletu
- May-Hegglinova anomálie
- Megakaryocyt
- Megaloblastové anémie
- Metotrexát
- Migrující tromboflebitida
- Monocytopenie
- Monocytóza
- Monoklonální gamapatie neurčeného významu
- Mycosis fungoides
- Myeloblast
- Myelodysplastický syndrom
- Myeloidní leukemie (rozcestník)
- Myeloproliferativní choroby

N

- Nehodgkinské maligní lymfomy
- Neutrofilie
- Neutrofilní granulocyty
- Neutropenická seps
- Neutropenie
- Nádory hematogenní

O

- Odchyly bílých krvinek
- Orthochromatofilní erythroblast
- Portál:Otázky z hematologie ke státní zkoušce z interny (1. LF UK, VL)

P

- Pancytopenie
- Paraprotein
- Paraproteinemie
- Paroxysmální noční hemoglobinurie
- Patologie bílé krevní řady (pediatrie)
- PCT (rozcestník)
- Pelgerova-Huetova anomálie
- Pelova-Ebsteinova horečka
- Petechie
- Plasma versus sérum

- Plazmatické bílkoviny
- Plazmocelulární myelom
- Polychromatofilní erythroblast
- Polycythaemia vera
- Polycytémie (neonatologie)
- Poruchy hemostázy
- Poruchy koagulace
- Posthemoragická anémie
- Pouštění žilou
- Primární agregace
- Primární myelofibróza
- Principy podpůrné léčby v hematonekologii
- Proerythroblast
- Promyelocyt
- Pufrací systémy
- Pupečnická krev
- Purpura

R

- Radionuklidová vyšetření v hematologii
- Regulace produkce erytrocytů
- Retikulocyt
- Retikulární dysgeneze
- Rh systém
- Richterův syndrom
- Rosai-Dorfmanova nemoc


S

- Sekundární agregace
- Sekundární polyglobulie
- Sentinelová uzlina
- Shwachmanův-Diamondův syndrom
- Sideroblastická anémie
- Sideropenická anémie
- Sternální punkce (pediatrie)
- Střední objem destičky
- Sfuze
- Syndrom děravých kapilár

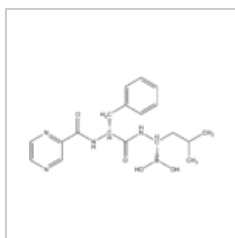
(previous page) (next page)

Media in category "Hematologie"

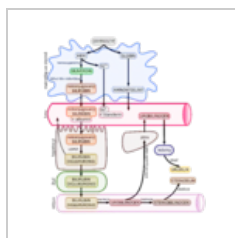
The following 16 files are in this category, out of 16 total.



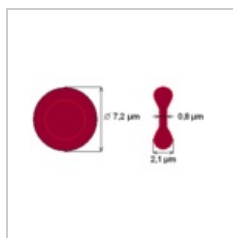
Antikoag nizkom...
800 × 1,200; 132
KB



Bortezomib.png
1,271 × 660; 14
KB



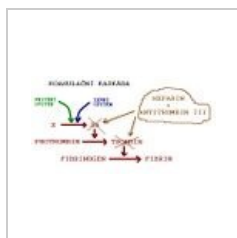
Degradace hemu...
3,905 × 4,213; 976
KB



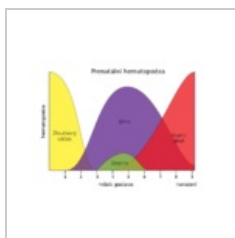
Ery-schema.png
359 × 192; 4 KB



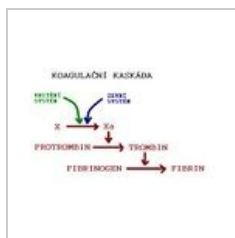
Erythrocyty.png
800 × 282; 301 KB



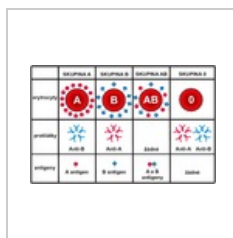
Funkce heparinu...
534 × 282; 23 KB



Hematopoesa.svg
512 × 362; 4 KB



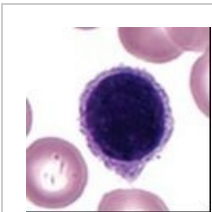
Heparin.JPG
433 × 274; 17 KB



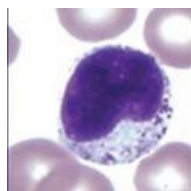
Krevni skupiny.png
600 × 387; 101 KB



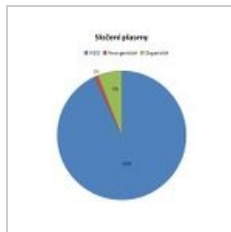
Křížová zkouška.J...
1,608 × 853; 222
KB



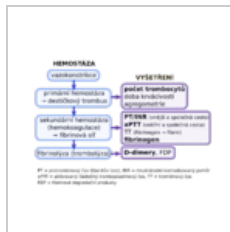
Lymfocyt.jpg
262 × 261; 15 KB



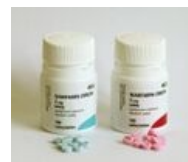Monocyt.jpg
262 x 260; 15 KB



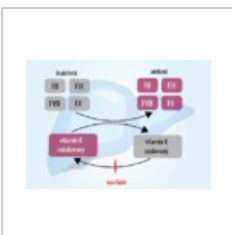
Složení plasmy.jpg
397 × 514; 22 KB



Vyšetření hemos...
2,560 × 1,816; 431
KB



Warfarin 1200.jpg
1,200 × 1,015; 317
KB



Warfarin-01.png
502 x 348; 65 KB