

Kardiomyocyt

Kardiomyocyt je terminálně diferenciovaná, postmitotická buňka srdeční svaloviny. Svým tvarem připomíná písmeno Y (85–100 µm délka a 15 µm šířka^[1]). Její koncové výběžky jsou interkalárními disky napojeny na další buňky. Tímto způsobem je vytvořena komplexní síť, která zajišťuje souhru celého myokardu během srdečního cyklu.

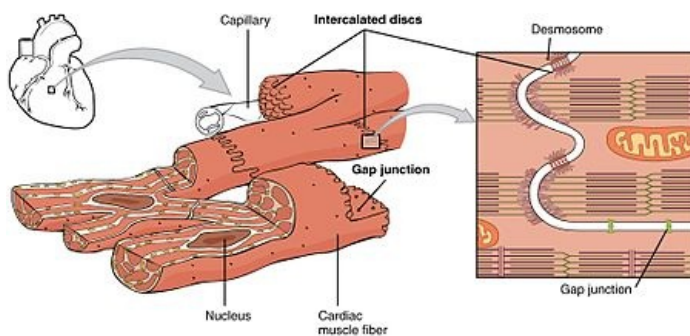
Struktura

Buňka je ohraničena **sarkolemou**, která se vchlipuje dovnitř buňky a vytváří tak transversální **T-tubuly**. Ty jsou hlubší a hustěji uspořádané, než je tomu v kosterním svalstvu, a jsou uloženy spíše při Z-liniích, než na rozhraní A/I proužku. Bývají v těsné blízkosti terminálních cisteren a tvoří tak útvary nazývané **diády**.

Sarkoplasma obsahuje 1–2^[2] oválná jádra uložená v centru buňky. Na obou pólech jsou zřetelná perinukleární projasnění (zapříčiněna absencí myofibril), v nichž nacházíme organely. Velkou část sarkoplasmy tvoří příčné pruhované myofibrily. Stejně jako ve svalové buňce jsou tvořeny kontraktilními aktinovými a myozinovými filamenty. Přibližně 40 %^[1] objemu buňky tvoří mitochondrie.

Další strukturou přítomnou v kardiomyocytu je Golgiho komplex. Na něj jsou přisedlá granula (0,2–0,3 µm^[1]), jež jsou nejpočetnější ve svalovině srdečních síní. Obsahují vysokomolekulární prekurzor atriálního natriuretického peptidu, což je hormon zvyšující vylučování sodíku. Dále se v sarkoplasmě nachází kapénky lipidů, glykogenové partikule a v blízkosti jádra je žlutý nebo hnědý pigment lipofuscin.

Buňky jsou navzájem spojeny interkalárními disky. Jedná se o struktury složené z fasciae adherentes, desmosomů a nexů. Buňky se spojují v soubory vláken, které dále vytvářejí svalové vrstvy spirálovitě probíhající od apexu srdce až po jeho bázi.



Kardiomyocyty spojené interkalárními disky

Odkazy

Související články

- Myokard
- Srdce
- Převodní systém srdeční
- Pacemakerový potenciál

Externí odkazy

- Kardiomyocyt (česká wikipedia)
- Kardiomyocyt (anglická wikipedia)
- Cardiac muscle tissue (<http://philschatz.com/anatomy-book/contents/m46404.html>)

Reference

- JUNQUIERA, L. Carlos, José CARNEIRO a Robert O KELLEY, et al. *Základy histologie*. 1. vydání. Jinočany : H & H, 1997. 502 s. s. 198. ISBN 80-85787-37-7.
- BALKO, Jan a Zbyněk TONAR, et al. *Memorix histologie*. 1. vydání. 2016. s. 139. ISBN 978-80-7553-009-7.

Použitá literatura

- JUNQUIERA, L. Carlos, José CARNEIRO a Robert O KELLEY, et al. *Základy histologie*. 1. vydání. Jinočany : H & H, 1997. 502 s. ISBN 80-85787-37-7.
- BALKO, Jan a Zbyněk TONAR, et al. *Memorix histologie*. 1. vydání. 2016. 0 s. ISBN 978-80-7553-009-7.