

# Kanylace centrální žíly (pediatrie)

➡ Pro toto téma je ve WikiSkriptech základní článek na stránce *Centrální žilní vstup*.

**Centrální žilní katetr** je katetr, jehož distální konec leží v duté žíle. Normální hodnoty centrálního žilního tlaku (CVP) jsou 1 až 10 mmHg.

Snížené hodnoty CVP nacházíme při hypovolémii, zvýšené hodnoty CVP při hypervolémii, insuficienci pravého srdce, plicní embolii, obstrukci horní duté žíly, srdeční tamponádě.

Katetry pro dlouhodobé zavedení jsou opatřeny povrchem s antibakteriálním působením. V současné době jsou všechny katetry radiokontrastní. K eliminaci rizik jsou nejnovější katetry opatřeny jednocestnou chlopní k prevenci vzduchové embolie.

Při **volbě přístupu** do horní duté žíly je třeba respektovat zvláště tyto faktory: zkušenosti lékaře s určitou metodou, přístupnost žil vhodných k punkci, rizika jednotlivých přístupů pro určitého pacienta a předpokládanou dobu zavedení katetru.

K dlouhodobé kanylaci dáváme přednost centrálnímu přístupu (v. jugularis interna, v. subclavia, ev. v. femoralis), protože takto zavedené katetry mají nižší riziko infekčních a trombotických komplikací než katetry zavedené z periferie (swimming cathetery). Nikdy nezavádíme katetry infikovaným místem vpichu. Provádíme RTG a EKG kontrolu polohy katetru.

## Indikace

- dlouhodobá intravenózní terapie
- parenterální výživa
- podávání krevních derivátů a velkých objemů tekutin
- infuze vazoaktivních léků a léků iritujících žilní stěnu (např. fenytoin)
- monitoring CVP
- eliminační metody
- zavedení plicnicového katetru
- "spotřebovaný" periferní venózní systém

## Kontraindikace

- neschopnost řešit akutní komplikace vzniklé kanylací
- neznalost techniky kanylace
- nesplnění technických podmínek
- katetrizace femorální vény při břišním traumatu
- katetrizace v. jugularis interna při intrakraniální hypertenzi
- nedrénovaný pneumothorax na protilehlé straně při katetrizaci v. subclavia nebo v. jugularis
- infekční ložisko v místě vpichu

## Cévní přístupy

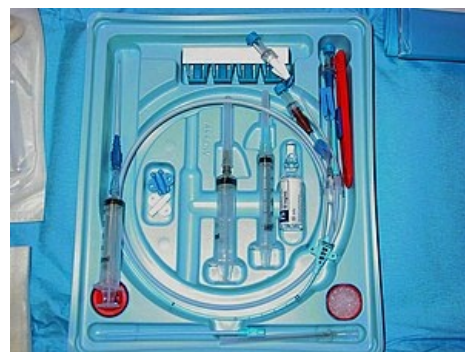- v. jugularis externa
- v. axillaris
- v. jugularis interna (vstup do v. cava superior)
- v. subclavia (vstup do v. cava superior)
- v. femoralis (vstup do v. cava inferior)
- v. umbilicalis u novorozenců

## Pomůcky k centrální kanylaci

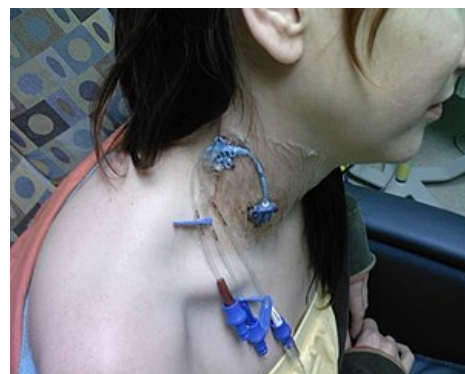Dezinfekce, perforovaná rouška, lokální anestetikum, sterilní čtverce z gázy, set na centrální kanylaci, pomůcky na fixaci (šití), fyziologický roztok, stříkačky, jehly.

## Všeobecné zásady

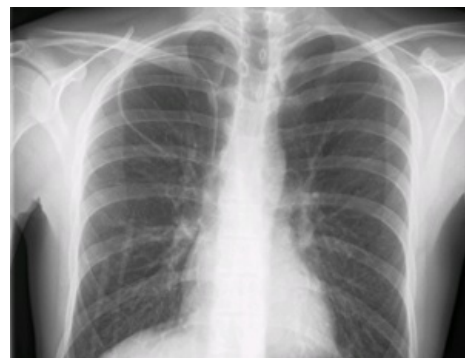Dodržujeme přísné aseptické podmínky, tj. dezinfekce místa vpichu, překrytí místa vpichu sterilní perforovanou rouškou. Výkon provádíme ve sterilních rukavicích, sterilním plášti a roušce. Nejvhodnější je technika dle Seldingera. Po zavedení katetru místo vpichu opětovně dezinfikujeme, katetr dobře fixujeme a sterilně kryjeme (za nejvhodnější považujeme fixaci CVK ke kůži minimálně 3 stehy). Rutinní by měla být kontrola polohy katetru. Výkon



Pomůcky pro centrální kanylaci



Zavedený centrální žilní katétr

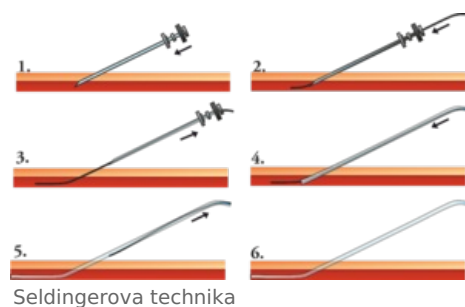


Skiagrafická kontrola zavedení katétru do podklíčkové žíly

u dětských pacientů provádíme v celkové anestezii, v krajním případě v adekvátní analgosedaci. Během používání CVK zajišťujeme profylaxi infekčních komplikací (infuzní sety a roztoky měníme každých 24 hodin, 3 x týdně měníme sterilní krytí katetru, antiseptické ošetření před každým rozpojením systému). Při opakovaných kanylacích centrálního žilního systému používáme tzv. rotačního principu s postupným využitím všech centrálních žil. Měření centrálního žilního tlaku CVP zajišťujeme zařazením tlakového snímače do infuzní linky.

## Postup dle Seldingera

Nejprve vybereme adekvátní CVK dle požadované délky a průsvitu. Dezinfikujeme místo vpichu. Potom jehlou nasazenou na stříkačku do 1/3 naplněnou fyziologickým roztokem za stálé aspirace vedeme vpich, dokud se nedostaneme do průsvitu cévy (o tom nás přesvědčí návrat krve do stříkačky). V případě, že jsme nenasáli krev, ale předpokládáme, že hloubka vpichu je dostatečná, opatrně povytahujeme jehlu za stálého nasávání a ve chvíli, kdy zjistíme návrat krve do stříkačky, jsme v průsvitu žíly. Naopak pokud jsme nenasáli krev ani při povytahování jehly a jehlu jsme vytáhli, byl pokus neúspěšný. V tomto případě změníme směr vpichu a pokus opakujeme.



Pokud je dobrý návrat krve, odejmeme stříkačku a přes jehlu zavedeme flexibilní zaváděč = vodič (drát) přibližně do 1/4 až 1/3 jeho délky. Pokud je správně v lumenu cévy, zasouvá se velmi lehce. Pokud vodič průchodem přes jehlu narazí na odpor, v zasouvání se nepokračuje a vodič se z jehly vytáhne. Pozor nutno fixovat jehlu, abychom ji nevytáhli ze žíly! Někdy dokonce i minimální posunutí jehly v lumenu vény zabrání úspěšnému zavedení vodiče. Po správném zavedení vodiče následně odstraníme jehlu, přičemž držíme pevně vodič, aby se nevytáhl. Místo vpichu rozšíříme malou incizí a současně můžeme použít i dilatátor, který navlečeme na vodič a rozdilatujeme struktury až po cévu. Cévní katetr propláchnutý fyziologickým roztokem krouživým pohybem jednou doprava a jednou doleva po vodiči zavádíme do cévy (pro ještě snazší zavedení je vhodné katetr zvlhčit 1/1 FR). Jakmile je katetr zavedený v požadované délce, vytáhneme vodič. Katetr potom připojíme ke stříkačce s heparinem a pro každé lumen zvlášť zkusíme aspiraci (měla by se objevit krev) a následně instilujeme cca 2 ml heparinu, poté katetr fixujeme většinou přišitím. Místo vpichu sterilně kryjeme.

Správnou polohu katetru kontrolujeme RTG snímkem, kterým současně vyloučíme PNO. Polohu katetru můžeme určit i sonograficky nebo pomocí tvaru EKG křivky, pokud použijeme speciální pomocné zařízení a CVK, pomocí kterých je možné zapojení a přenos elektrického potenciálu na monitor nebo EKG.


## Komplikace centrální žilní katetrizace

- místní a systémové infekce
- vzduchová embolie
- perforace cévy
- perforace srdce
- chybná poloha katetru
- odtržení/dislokace/okluze katetru
- pneumothorax
- hemothorax
- fluidothorax (při paravenosní aplikaci roztoků)
- vzduchová embolie
- arteriovenózní fistula
- hematom
- trombóza (s ev. následnou embolizací)
- dysrytmie
- infekce

 Podrobnější informace naleznete na stránce *Centrální žilní katetr*.

## Odkazy

### Externí odkazy

-  **AKUTNE.CZ** Invazivní zajištění kriticky nemocného 2019 — interaktivní algoritmus + test (<http://www.akutne.cz/index.php?pg=vyukove-materialy--rozhodovaci-algoritmy&tid=391>)

### Zdroj

- HAVRÁNEK, Jiří: *Katetrizace centrálních žil*. (upraveno)

### Související články

- Centrální žilní katetr
- Seldingerova technika

