

Kalcifikace zubní dřeně

Kalcifikace v zubní dřeni vznikají z neznámých etiologických důvodů. S postupným stářím dřeně jejich výskyt stoupá. Jedná se o nález, kterému nepřikládáme větší význam.

Dentikuly pravé

- Zvápenatělé malé útvary okrouhlého či kulovitého tvaru;
- struktura je podobná skladbě sekundárního dentinu;
- dělení na volné a připojené podle kontaktu se stěnou dřeňové dutiny;
- vznik po chronické iritaci kazem, hlubokými výplněmi či abrazí;
- podnět k vzniku v poruše cirkulace;
- větší patrné i na RTG.

Dentikuly nepravé

- Struktura odlišná od sekundárního dentinu;
- kalcifikované koncentrické vrstvy a lamely uspořádané kolem centrálního ložiska neznámého složení;
- dělení na volné, připojené a sekundárním dentinem obklopené = intersticiální dentikul vnořený.

Difúzní kalcifikace pulpy

- Výskyt v kořenovém kanálku;
- amorfnní kalcifikace tvořená protáhlými proužky ve směru zubního zásobení;
- častý výskyt u starších lidí.

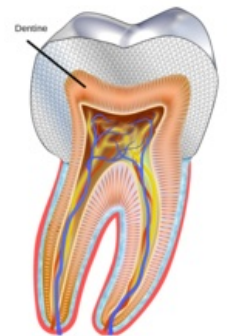
Odkazy

Související články

- Patologické zvápenění

Použitá literatura

- LIŠKA, Karel. *Orofaciální patologie*. 1. vydání. vydavatel, 1983. 159 s. ISBN 3180840161.



Schema_dent_dentine