

# Ischémie

**Ischémie** (nedokrevnost, místní anémie) je **snížení až úplné zastavení přítoku tepenné krve** do tkáně. Tkáň pak trpí hypoxií až anoxií. Je vlastně opakem hyperémie. Nejvyšší stupeň ischémie způsobuje ischemickou nekrózu (koagulační nebo kolikvační) zásobované tkáně – infarkt.

## Příčiny uzávěru

Mezi příčiny nedostatečného přísunu krve do tkáně patří:

1. **komprese** (stlačení tepny) – nádorem, uskřínutí, podvaz,
2. **obstrukce** (ucpání tepny) – trombóza, embolie, aterosklerotický plát,
3. **spasmus**.

## Faktory ovlivňující závažnost ischémie

- **Anatomicky konečné tepny** – koronární a mezenterické artérie,
- **rychlost uzávěru** – náhlý (embolie) x pozvolný (trombóza),
- **citlivost orgánu na nedostatek kyslíku** – velká (mozek) x malá (kosterní sval),
- **momentální funkční stav** – claudicatio intermittens, angina pectoris,
- **celkový stav cirkulace** – u kardiaků horší.

## Vzhled infarktu

Vzhled infarktu závisí na charakteru postižené tkáně a na přítomnosti cévních anastomóz. Obecně rozlišujeme:

1. **bílý** (anemický) – u konečných artérií, které nemají žádné anastomózy,
2. **červený** (hemoragický) – je-li možný kapilární reflux z kolaterál nebo je-li příčinou venostáza,
3. **smíšený** – bílý infarkt s rozsáhlým hemoragickým lemem.

- U infarktů vzniklých ucpáním konečné tepny má nekrotické ložisko klínovitý tvar.
- Není-li tepna konečná, má ložisko tvar oblasti, kterou tepna zásobuje.
- U orgánů krytých serózou (zvláště plicí) dochází k exsudaci fibrinu na povrch – reaktivní aseptická fibrinózní pleuritis (u IM – pericarditis stenopericardiaca).

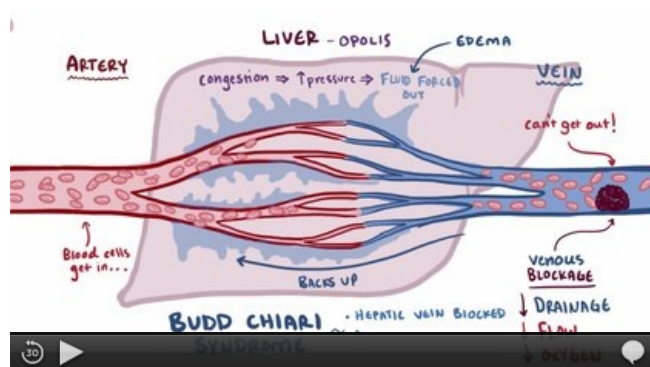
## Další osud infarktu

- **Zhojení granulační tkáně** a později **jizvou** (např. vtažení povrchu ledviny, chronické aneurysma levé komory srdeční).
- **Dekolorace červeného infarktu** – rozpad krvinek, v okolí hemosiderin a bilirubin (lokální ikterus).
- **Vznik pseudocysty** – dutina vyplněná kolikovanou nekrotickou tkáně (postencefalomalatická pseudocysta).
- **Bakteriální infekce infarktového ložiska** – může být sekundární nebo pokud infarkt vzniká přímo z ucpání tepny infikovaným trombembólem (septický infarkt) – hnisavá kolikvace nekrózy až gangréna.

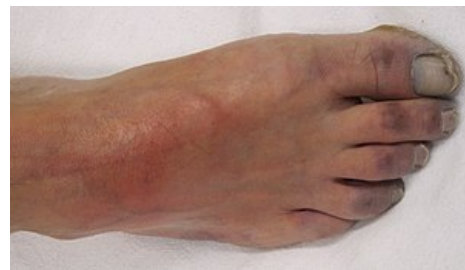## Příklady infarktů

1. Bílé infarkty – myokard, ledviny, mozek (uzávěr mozkových tepen), játra.
2. Červené infarkty – slezina, plicí, střevo, mozek (trombóza splavů).

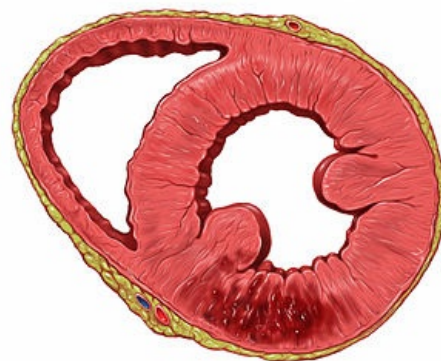- Infarkt ledviny – žluté klínovité ložisko (koagulační nekróza),
- infarkt myokardu – jílovité ložisko (koagulační nekróza),



video v angličtině: definice, patogeneze, příznaky a komplikace, diagnostika, léčba



Ischemie prstů dolní končetiny – projevem je cyanoza tkáně



Infarkt myokardu dolní stěny

- encefalomalácie – kašovitě ložisko (kolikvační nekróza),
- infarkt plic – tmavě červené, klínovité ložisko,
- infarkt jater – žluté ložisko,
- infarkt sleziny – tmavě červené, pak žluté ložisko.

## Ischémie a vyšetření prstovým pletysmografem

Při výrazné ischémii se vyšetření prstovým pletysmografem příliš nedoporučuje, protože by onemocnění mohlo v průběhu měření akcelarovat. Pokud se k tomuto vyšetření lékař přesto rozhodne, měl by uvést upozornění na ischémii do žádanky a poučit pacienta o nutnosti vysazení vazodilatačních léků.

 *Podrobnější informace naleznete na stránce Prstový pletysmograf.*

## Odkazy

### Související články

- Ischemická choroba srdeční
- Infarkt myokardu
- Chronická ischemická choroba dolních končetin
- Ischémie mozku

### Zdroj

- PASTOR, Jan. *Langenbeck's medical web page* [online]. [cit. 2009]. <<https://langenbeck.webs.com/>>.
- POVÝŠIL, Ctibor a Ivo ŠTEINER, et al. *Obecná patologie*. 1. vydání. Praha : Galén, 2011. 290 s. ISBN 978-80-7262-773-8.