

Invaginace



Článek byl označen za rozpracovaný,

od jeho poslední editace však již uplynulo více než 30 dní

Chcete-li jej upravit, pokuste se nejprve vyhledat autora v historii (<https://www.wikiskripta.eu/index.php?title=Invaginace&action=history>) a kontaktovat jej. Podívejte se také do diskuse (<https://www.wikiskripta.eu/w/Diskuse:Invaginace>).

Pokud vše nasvědčuje tomu, že původní autor nebude v editacích v nejbližší době pokračovat, odstraňte šablonu {{Pracuje se}} a stránku .

Stránka byla naposledy aktualizována v sobotu 4. listopadu 2023 v 10:31.

Latinsky **intususcepce** (intus = dovnitř, suscipio = zachytit). Invaginaci charakterizuje teleskopické zasunutí proximálního segmentu střeva do segmentu distálního (tedy po směru peristaltiky).

Invaginace způsobuje **střevní neprůchodnost**, při které se kombinuje mechanická obstrukce se **strangulací** vtaženého mezenteria. Zasunutý úsek je orientován sliznicí ven, tudíž má střevo v daném místě 3 stěny. Vnější část se označuje *invaginans* a vnitřní *invaginatum*. Nejčastěji se jedná o **invaginaci ileocékální** (viz níže), ostatní typy jsou méně časté. Onemocnění postihuje převážně kojence mezi šestým měsícem a druhým rokem života.



Mechanismus

Rozdělení

Podle umístění se rozlišuje:

- **invaginatio enterica** – tenké střevo v tenkém;
- **invaginatio ileocaecalis** – tenké střevo do tlustého;
- **invaginatio colica** – tlusté střevo do tlustého.

Etiologie

- Příčinu u kojenců a batolat není možné určit ve většině případů. Za příčinu se obecně považuje **spolupůsobení různých faktorů**: zesílení střevní peristaltiky, edém střevní stěny, hypertrofie Peyerových plátů a zmnožení mezenterálních uzlin. Sezónní výskyt invaginací se vysvětluje lymfoidní hypertrofií střevní stěny v období adenovirových nebo rotavirových infekcí.
- U starších dětí převládají invaginace způsobené tzv. **vedoucím bodem**: střevní polypem, divertiklem, hemangiomem, nádorem, hematodem ve střevní stěně při Henochově-Schonleinově purpře nebo vazkým střevním obsahem při cystické fibróze.
- Ve věku nad 5 let je nejčastější příčinou **invaginace lymfoidní infiltrace** střeva při non-Hodgkinově lymfomu.
- U dospělých ve většině případů je způsobena vedoucím bodem, kterým je nádor střeva.

Následky

Ve většině případů dojde k automatické úpravě. Pokud se tak nestane a není učiněn včasný zákrok, dochází následkem dlouhodobého tlaku na cévy k pasivní hyperémii (stav, kdy není umožněn odtok krve žilami, což vede k jejímu lokálnímu hromadění), která může eskalovat v hemoragickou infarzaci střeva (není umožněna dodávka kyslíku v dané části střeva). Následuje nekróza střevní stěny s navazujícím život ohrožujícím zánětem pobřišnice.

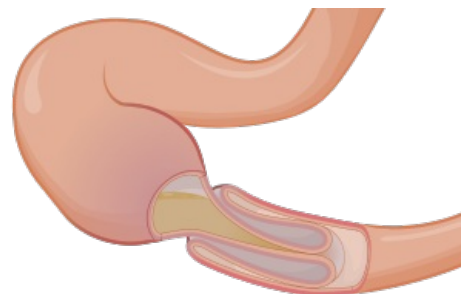
Léčba (desinvaginace)

Konzervativní:

- rektálně vpravený vodný roztok, který sledujeme pod ultrazvukem;
- rektálně vpravený baryový nálev, insuflace vzduchu pod RTG.

Chirurgická

- laparotomie, manuální desinvaginace, vždy je invaginatum vytlačováno, nikdy vytahováno. Tažením může dojít k porušení integrity střevní stěny, ruptuře
- v případě ileocékální invaginace následuje po desinvaginaci tzv. ileocékopexie, tedy fixace terminálního ilea podélně k céku jako prevence další příchody



Schéma

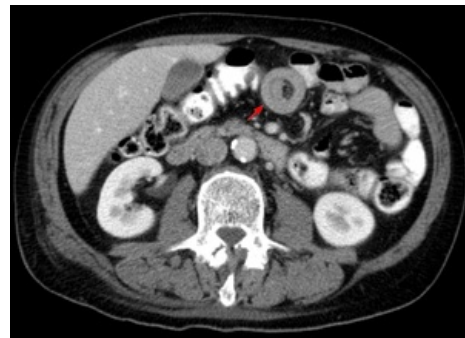Odkazy

Související články

- Náhlé příhody břišní u dětí

Použitá literatura

- POVÝŠIL, Ctibor a Ivo ŠTEINER. *Speciální patologie*. 2. vydání. Praha : Galén : Karolinum, c2007. ISBN 978-80-7262-494-2.
- ŠNAJDAUF, Jiří a Richard ŠKÁBA. *Dětská chirurgie*. 1. vydání. Praha : Galén, 2005. ISBN 807262329X.



Invaginace na CT