

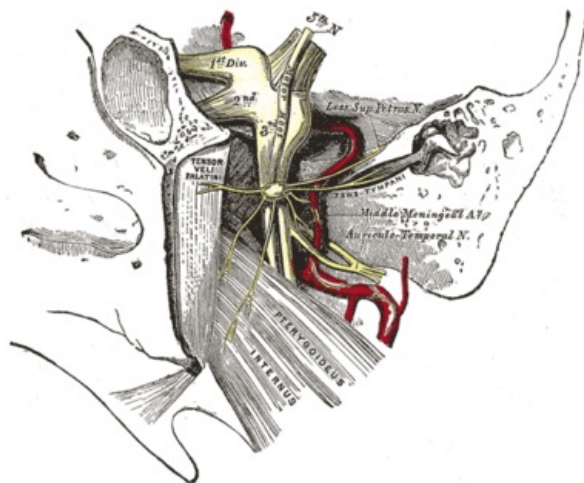
Inervace slinných žláz

Parasympatická inervace slinných žláz:

1. **Glandula parotis** je inervována z ncl. salivatorius inferior (ncl. posterior n. glossopharyngei) přes **ganglion oticum**.
2. **Glandula submandibularis et sublingualis** jsou inervovány z ncl. salivatorius superior (ncl. posterior n. facialis) přes **ganglion submandibulare**.

Parasympatická inervace glandula parotis

- viscerální motoneurony tvoří v mozgovém kmeni jádro – **ncl. salivatorius inferior** (ncl. posterior nervi glossopharyngei), jejich axony (pregangliová vlákna) jdou v n. glossopharyngeus a pak pokračují do jeho větve – **n. tympanicus**
- **n. tympanicus** prochází skrze canaliculus tympanicus do středoušní dutiny, kde přijímá sympatická vlákna z plexus caroticus internus (jdou do středoušní dutiny jako nn. caroticotympanici) a tvoří s nimi **plexus tympanicus**, v němž je vytvořeno ggl. tympanicum pro přepojení na postgangliová vlákna určená k inervaci žlázek sliznice středoušní dutiny – ostatní pregangliová vlákna z ncl. salivatorius inferior a sympatická vlákna z plexus caroticus internus pokračují ze středoušní dutiny jako **n. petrosus minor**
- **n. petrosus minor** se klade do sulcus nervi petrosi minoris na přední stěně pyramidy a probíhá k jejímu hrotu, kde prochází skrze synchondrosis sphenopetrosa do fossa infratemporalis na zevní bási lebni, kde vstupuje do **ggl. oticum** (do něhož jdou dále sympatická vlákna z plexus arteriae meningeae mediae jako n. petrosus profundus minor) – průběh: **n. tympanicus** – **n. petrosus minor** – **ggl. oticum** se označuje jako **Jacobsonova anastomosa**
- v **ggl. oticum** se pregangliová vlákna přepojují na postgangliová a ta probíhají v **n. auriculotemporalis** a z něj jdou buď přímo jako jeho **rr. parotidei** do gl. parotis, nebo jdou spojkou mezi n. auriculotemporalis a n. facialis do **n. facialis** a z něj do gl. parotis



Parasympatická vlákna cestou n. petrosus minor do ganglion oticum a po přepojení jako postgangliová cestou n. auriculotemporalis

Parasympatická inervace glandula submandibularis et glandula sublingualis

- viscerální motoneurony tvoří jádro v mozgovém kmeni – **ncl. salivatorius superior** (ncl. posterior n. facialis), jejich axony (pregangliová vlákna) jdou v **n. facialis** do canalis nervi facialis, který opouští jako **chorda tympani**, což je spojka mezi n. facialis a n. lingualis – větev z n. trigeminus, chorda jde v nastápuje (canaliculus chordae tympani) spojujícím canalis n. facialis se středoušní dutinou, prochází dutinou a vystupuje z ní ve fissura petrotympanica (chorda tympani vede kromě axonů visceromotoneuronů z ncl. salivatorius sup. také dendrity pseudounipolárních buněk uložených v sensitivním ggl. geniculi – chuťové vjemy z prvních 2/3 jazyka)
- pregangliová vlákna pokračují v **n. lingualis** a v jeho rr. ganglionares vstupují do **ggl. submandibulare**, kde se přepojují na postgangliová vlákna a ta se vrací zpět do **n. lingualis**, jehož dalšími větvemi jdou ke gl. sublingualis et submandibularis

Přehled

	Glandula parotis	Gl. submandibularis et sublingualis
jádro	ncl. salivatorius inferior (ncl. posterior nervi glossopharyngei)	ncl. salivatorius superior (ncl. posterior nervi facialis)
nerv(y) vedoucí pregangliová vlákna	n. glossopharyngeus – n. tympanicus – n. petrosus minor	n. facialis – chorda tympani – n. lingualis
parasympatické ganglion	ggl. oticum	ggl. submandibulare
nerv(y) vedoucí postgangliová vlákna	n. auriculotemporalis	n. lingualis
cílový orgán (žláza)	gl. parotis	gl. submandibularis et gl. sublingualis

Odkazy

Související články

- Slinné žlázy
- Hlavový parasimpatikus
- Inervace slzné žlázy

Zdroj

- PASTOR, Jan. *Langenbeck's medical web page* [online]. [cit. 17.04.2010]. <<https://langenbeck.webs.com/>>.