

Impetigo

Impetigo je nakažlivá kožní infekce postihující povrchové vrstvy kůže (vrstvy pod stratum corneum v epidermis). Je relativně častá, postihuje děti i dospělé, rychle se šíří především v dětských kolektivech.

Etiologie a patogeneze

Impetigo je bakteriální onemocnění, způsobené buď bakterií *Streptococcus pyogenes* nebo *Staphylococcus aureus*. Podle původce rozlišujeme tři formy:

- **Makulovezikulózní** – streptokoková;
- **Bulózní** – stafylokoková – buly vznikají štěpením epidermis stafylokokovými exotoxiny – exfoliatiny (A a B);
- **Smíšená** – infekce streptokokem a stafylokokem. Je nejčastější.

Klinický obraz

- **Makulovezikulózní** forma začíná červenými makulami, které se postupně mění v puchýřky. Zpočátku serózní obsah se zkalí a vzniká pustula. Pustuly mohou připomínat akné. Pustuly praskají a ze zaschlého sekretu se vytvářejí medově žluté krusty.
- **Bulózní** forma je charakteristická velkými puchýři, které rychle praskají a zůstávají po nich červená mokvajících ložiska. Impetigo se může vyskytnout kdekoli na těle, ale nejčastější lokalizací je obličej.

Diagnóza

Diagnóza je stanovena podle charakteristického klinického obrazu. V nejasných případech je provedeno bakteriologické vyšetření.

Diferenciální diagnóza

- HSV;
- Tinea;
- Dermatitis seborrhoica;
- Dermatitis contacta.

Terapie

- Aplikace antiseptických roztoků či mastí (mupirocin, acidum fusidicum, bacitracin);
- Jemné odstraňování krust pomocí keratolytických mastí nanesených na gázu (Saloxyl unguentum s obsahem kyseliny salicylové);
- Hygienická opatření bránící přenosu (vlastní ručníky, ložní prádlo atd.);
- Ošetřovat všechny léze najednou;
- Minimalizovat tření oděvem či obvazem (snadná infekce oděrek);
- Celková terapie při neúspěchu místní léčby či při rozsáhlých projevech (celková terapie antibiotiky);
- Při průkazu streptokoků skupiny A také celková léčba antibiotiky jako prevence glomerulonefritidy a po měsíci vyšetření moči.


Komplikace

Jisté riziko komplikací existuje, ale nejsou příliš časté.

- Glomerulonefritida;
- Syndrom opařené kůže.

Prognóza onemocnění je dobrá.

Odkazy

Impetigo	
	
<i>Impetigo na předloktí</i>	
Původce	<i>Streptococcus pyogenes</i> , <i>Staphylococcus aureus</i>
Přenos	kontaktem
Klinický obraz	lokální zarudnutí kůže, vezikuly, později pustuly, medově žluté krusty, svědění v místě léze
Diagnostika	klinický obraz, mikroskopický nebo kultivační průkaz
Infekčnost	vysoká
Léčba	celková ATB (<i>Streptococcus pyogenes</i> – penicilin, <i>Staphylococcus aureus</i> či nejistá etiologie – cefalosporiny 1. generace, linkosamidy)
Klasifikace a odkazy	
MKN	L01 (https://mkn10.uzis.cz/prohlizec/L01)
MeSH ID	D007169 (https://www.medvik.cz/bmc/link.do?id=D007169)
MedlinePlus	000860 (https://medlineplus.gov/ency/article/000860.htm)
Medscape	965254 (https://emedicine.medscape.com/article/965254)

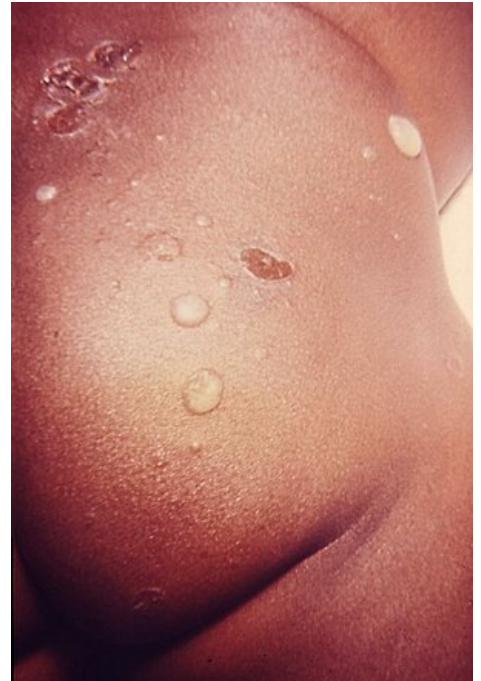- Furunkl
- Karbunkl
- Pyodermie
- Záněty exsudativní intersticiální

Externí odkazy

- Impetigo (česká wikipedie)
- Impetigo (anglická wikipedie)

Použitá literatura

- ŠTORK, Jiří, et al. *Dermatovenerologie*. 1. vydání. Praha : Galén, 2008. 502 s. s. 88-89. ISBN 978-80-7262-371-6.



Kožní léze při impetigu