

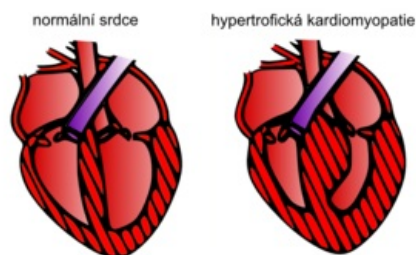
# Hypertrofická kardiomyopatie

**Hypertrofická kardiomyopatie** je jedním z nejčastějších druhů kardiomyopatií s četností **1:500** <sup>[1][2]</sup> a také jednou z **nejfrekventovanějších příčin náhlého úmrtí mladých jedinců a sportovců**. Je charakterizována ztluštěním (hypertrofií) myokardu bez přítomnosti dilatace levé komory, přičemž jsou vyloučeny jiné patologie, které by mohly hypertrofii myokardu vysvětlit (např. arteriální hypertenze, stenóza aortální chlopně, ischemická choroba srdeční atd.).<sup>[1]</sup>

Nejčastější příčinou hypertrofické kardiomyopatie je **mutace genů kódujících sarkomerické složky kardiomyocytů**.<sup>[1]</sup> Situace je ovšem komplikována faktem, že **specifická mutace je identifikována pouze u zhruba 50 % pacientů** a dále také výskytem mutací/variací nejasného významu.<sup>[1]</sup> Hypertrofická kardiomyopatie se v některých případech vyskytuje i u metabolických a neuromuskulárních poruch (**Fabryho nemoc**, Friedreichova ataxie).<sup>[1][2]</sup>

Klinický obraz je rozmanitý, zahrnuje asymptomatické případy i pacienty, u nichž je první manifestací **maligní arytmie či náhlá srdeční smrt**, která je také jedním z hlavních nebezpečí této nemoci. Spouštěčem může být extrémní fyzická námaha nebo prudká změna hladiny iontů. Hypertrofickou kardiomyopatii provází **diastolická dysfunkce** (špatná relaxace hypertrofického myokardu) a v drtivé většině případů hyperdynamická funkce levé komory s její neporušenou systolickou funkcí. Vzhledem ke genetickému podkladu nemoci, jejíž dědičnost je autozomálně dominantní s vysokou penetrancí, jsou vyšetřováni v rámci **kaskádového screeningu** i další členové rodiny.<sup>[1][2]</sup>

## Etiopatogeneze



Normální srdce vs. hypertrofická kardiomyopatie

Hypertrofická kardiomyopatie je většinou **geneticky podmíněným** onemocněním s autozomálně dominantním typem dědičnosti a vysokou penetrancí, a tedy i **častým familiárním výskytem**. Je známo několik set genů asociovaných s touto kardiomyopatií.<sup>[3]</sup> Mutace postihují nejfrekventovaněji geny pro kontraktilní myofilamenty sarkolemy kardiomyocytů (těžkého řetězce beta myosinu a myosin vázajícího proteinu C).<sup>[1]</sup>

U 5-10 %<sup>[3]</sup> dospělých pacientů je etiologií **střádavá, mitochondriální nebo neuromuskulární porucha** jako Fabryho nemoc, Friedreichova ataxie, Danonova nemoc atd. U dětí je zastoupení těchto patologií v etiologii hypertrofické kardiomyopatie až 25 %.<sup>[3]</sup> Obecně je diagnostika těchto forem založena na **genetickém**, laboratorním, případně bioptickém vyšetření pacientů. Léčba je většinou podpůrná a

symptomatická.<sup>[4] [5]</sup>

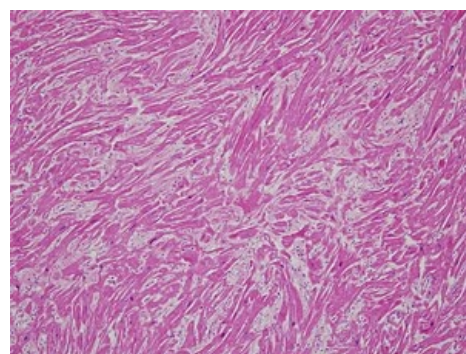
 *Podrobnější informace naleznete na stránce Sarkomerické a nesarkomerické formy hypertrofické kardiomyopatie.*

## Histopatologické a funkční změny myokardu

Makroskopicky je přítomná **hypertrofie myokardu**, která může být i koncentrická. Nejčastěji postihuje **interventrikulární septum** a volnou stěnu levé komory.<sup>[1]</sup> Velmi častá je **patologie závěsného aparátu mitrální chlopně** související s rozvojem **obstrukce výtokového traktu levé komory**. Děje se tak v důsledku prodloužení obou nebo jednoho z cípů mitrální chlopně, což vede k celkovému zvětšení chlopně.<sup>[1]</sup>

Mikroskopicky je patrná dezorganizace svalových snopců, hypertrofie kardiomyocytů a intersticiální fibróza. Identifikovatelné je i ztluštění stěn intramurálních koronárních arteriol a zmenšení lumenu cév, což je pravděpodobně zodpovědné za **opakované klinicky němé ischemie myokardu** vedoucí ke zmiňované intersticiální fibróze.<sup>[1]</sup>

Velmi častou podobou hypertrofické kardiomyopatie je tzv. **hypertrofická kardiomyopatie s obstrukcí výtokového traktu levé komory**, kdy kontrakce hypertrofického septa a **abnormální pohyb předního cípu mitrální chlopně** směrem dopředu k septu (systolický dopředný pohyb) způsobí částečné zneprůchodnění výtokového traktu levé komory během systoly.<sup>[5]</sup> Obstrukce, klidová i při provokaci, je detekovatelná zhruba v 70 % případů a hraje významnou roli v rozvoji srdečního selhání a prognóze pacientů.<sup>[1]</sup>



Histopatologický preparát hypertrofické kardiomyopatie s desorganizací kardiomyocytů

Většinou je také přítomná **diastolická dysfunkce levé komory**, která je u některých pacientů podkladem rozvoje srdečního selhání se zachovalou ejekční frakcí levé komory.<sup>[1]</sup> V malém procentu případů se může rozvinout i systolické selhání levé komory.<sup>[1][3]</sup>

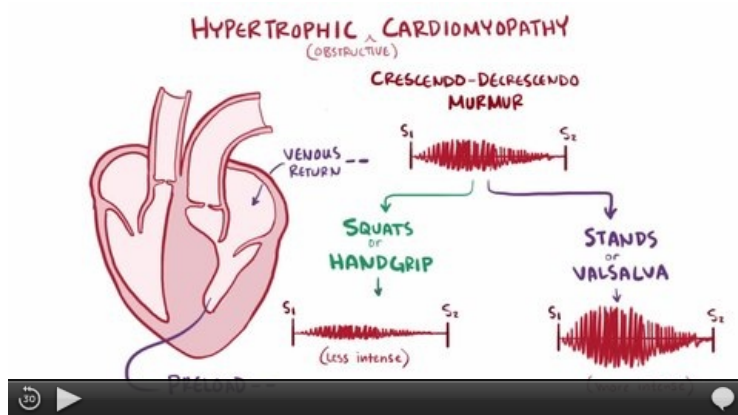
# Epidemiologie

Hypertrofická kardiomyopatie je **jedním z nejčastějších geneticky podmíněných kardiovaskulárních onemocnění s výskytem 1:500**.<sup>[1][4]</sup> U 5-10 % dospělých, resp. 25 % u dětí jsou ovšem jejím etiologickým podkladem různá **střádavá či neurodegenerativní onemocnění**.<sup>[3][5]</sup> **Fabryho nemoc** s epidemiologií 1:40 000 - 1:117 000 u mužů se na celkové etiologii hypertrofické kardiomyopatie podílí 1 %.<sup>[4]</sup>

## Klinický obraz

Hypertrofická kardiomyopatie se může manifestovat **kdykoliv v průběhu života** jedince.<sup>[1][2][6]</sup> Pacienti si stěžují na **bolesti na hrudi a namáhavou dušnost** (i charakteru anginy pectoris), **palpitace**, ortopnoe, **synkopální či presynkopální stavy**.<sup>[1][2][5][6]</sup>

Nález při fyzikálním vyšetření jsou variabilní a nezahrnují žádný specifický znak. U většiny pacientů s obstrukcí výtokového traktu levé komory je přítomný **ejekční systolický šelest** nad apexem a v poslechovém místě aortální chlopně.<sup>[1][2]</sup> Tento nález se podobá nálezu u aortální stenózy, nicméně v případě hypertrofické kardiomyopatie není přítomna radiace šelestu a šelest také vykazuje **značnou variabilitu** v intenzitě v závislosti na subaortálním gradientu.<sup>[1]</sup>



Video v angličtině, definice, patogenese, příznaky, komplikace, léčba.

## Obstruktivní forma

Forma s **obstrukcí výtokového traktu levé komory** se vyskytuje u 1/4 až 1/3 všech pacientů s HKMP, k obstrukci při provokaci (Valsalvův manévr, postextrasystolický stah, tělesná zátěž...) dochází až u 70% nemocných. Může se zhoršovat či projevit vstoje, při tachykardii, hypovolemii, nitrátech, po pozitivně inotropních látkách (digoxin).<sup>[1][2]</sup>

Obstruktivní forma se vyznačuje 2x vyšším rizikem úmrtí, 4x vyšším rizikem cévní mozkové příhody a srdečního selhání a zvýšeným rizikem progresu onemocnění do NYHA třídy III a IV.

Podle lokalizace hypertrofie se rozlišují obstrukce:

- **Subaortální** - ve výtokovém traktu levé komory v důsledku hypertrofie bazální části interventrikulárního septa a dopředného pohybu předního cípu mitrální chlopně v systole;
- **Subvalvární** - podchlopněová obstrukce, mění se v závislosti na hemodynamice;
- **Midventrikulární** - obstrukce ve středních segmentech LK;
- **Apikální** - obstrukce ve vrcholových segmentech LK;
- **Kombinace výše uvedených obstrukcí.**

Diagnostika se provádí v klidu a při provedení provokačních testů. Nejpřehlednější výsledky poskytuje provokační test s tělesnou zátěží, nevýhodou je omezení možnosti současného provedení UZ vyšetření. U obstruktivní formy HKMP je přítomen klidový vrcholový gradient > 30 mm Hg a/nebo je gradient latentní, tzn. v klidu je < 30 mmHg a stoupá > 30 mmHg při provokačních testech.

## Sledování pacientů a stratifikace rizika náhlého úmrtí

Větší část pacientů má dobrou prognózu, bez rozvoje vážných patologií. V některých případech mají poměrně mírně vyjádřené symptomy onemocnění, což lze často ovlivnit vhodně zvolenou terapií a dalšími intervencemi.

**⚠ První manifestací HKMP ale může být i náhlé úmrtí nebo vznik maligních arytmií.**

Jedná se o nejčastější příčinu náhlého úmrtí sportovců a mladých jedinců<sup>[1][2][6]</sup> (např. nesetřvalé komorové tachykardie detekovány až ve 20-30 % případů<sup>[6]</sup>).

Zásadou terapie HKMP je stratifikace dle případného rizika a následně terapeuticky zajistit pacienty se zvýšeným rizikem náhlého úmrtí, rozvoje či progresu srdečního selhání, případně vzniku fibrilace síní (až 25 %).<sup>[1][6]</sup>

## Diagnostika

Diagnostický proces zahrnuje jak základní **EKG a echokardiografické vyšetření**, tak i další zobrazovací techniky jako je **magnetická rezonance srdce, výpočetní tomografie či koronarografie**. Významné postavení má i **genetické vyšetření**, což má značný význam i pro kaskádový screening příbuzných pacienta.

## EKG, zobrazovací a laboratorní metody

Na EKG jsou patrné patologické změny, které mohou připomínat prodělaný infarktu myokardu. Často jsou přítomná voltážová kritéria **hypertrofie levé komory**, až hluboká **inverze T vlny** (a další změny ST-T úseku) a vlna Q. Důležité je i pravidelné holterovské monitorování kvůli zachytu maligních arytmíí.

Echokardiografické vyšetření je primární, kdy nejčastějším nálezem je asymetrická hypertrofie septa, jehož tloušťka v některých případech dosahuje 20 mm i více. Diagnostické je pro hypertrofickou kardiomyopatii ztlustění nad 15 mm, nicméně podezření vystává někdy již při 13 mm.<sup>[1]</sup> V souvislosti s mitrální chlopní, resp. i obstrukcí výtokového traktu levé komory, je popisován **systolický dopředný pohyb předního cípu mitrální chlopně** (zkratkou SAM). Na RTG nemusí být srdce zvětšené.

Ve **sledování pacientů** je monitorován především výskyt arytmíí a dynamika změn hypertrofie myokardu a obstrukce výtokového traktu levé komory. Časté je také laboratorní monitorování kardioprotektivních enzymů a natriuretických peptidů.<sup>[3]</sup>

 *Podrobnější informace naleznete na stránce o podrobnostech diagnostiky HKMP.*

## Terapie

Primárním cílem terapie je **prevence náhlého úmrtí a léčba symptomů**. Skládá se z režimových opatření, farmakologické léčby, antikoagulační a intervenční terapie při fibrilaci síní, implantace ICD při naplnění indikačních kritérií, a u vybraných pacientů z alkoholové ablace septa nebo septální myektomie.<sup>[1][2][5][6]</sup>

### Režimová opatření a farmakologická léčba

Obecně je třeba **vyloučit extrémní fyzickou aktivitu a soutěžní sporty**. Dále je doporučováno dodržování zásad zdravého životního stylu a abstinence kouření a **vyvarování se alkoholových či drogových excesů**, které by mohly ovlivnit rovnováhu elektrolytů a potencionálně vyvolat maligní arytmií. Není také doporučována fyzicky náročná práce opět kvůli riziku arytmíí.<sup>[3]</sup>

U asymptomatických pacientů nemusí být medikamentózní terapie nutná.<sup>[3][6]</sup> Za účelem ovlivnění symptomů, resp. i prognózy, jsou používány beta-blokátory, blokátory vápníkových kanálů (verapamil), někdy antiarytmika (disopyramid), diuretika (opatrnost kvůli možné hypotenzii, hypovolémii a provokaci obstrukce) a ACE inhibitory. Nejsou doporučována periferní vazodilatancia.<sup>[7]</sup> U pacientů s fibrilací síní je indikována antikoagulační léčba, případně kardioverze.<sup>[3]</sup>

### Léčba a prevence arytmíí a náhlé smrti

Medikamentózní antiarytmická léčba sestává z terapie betablokátory nebo amiodaronem. U rizikovějších pacientů je zvažována indikace **implantabilního kardioverter-defibrilátoru (ICD)** v rámci primární nebo sekundární prevence (setrvalé komorové tachykardie, srdeční zástava apod.). Faktorů, které hrají při indikaci roli, je celá řada.<sup>[1][2]</sup>

### Chirurgická a invazivní léčba

Chirurgické řešení zahrnuje **septální myektomii**, která je často spojena s náhradou mitrální chlopně. Invazivním řešením je **perkutánní transluminální septální myokardiální ablace (PTMSA)**. U pacientů dochází v důsledku snížení gradientu obstrukce k symptomatice úlevě a popisováno i snížení rizika náhlého úmrtí.<sup>[5]</sup>

 *Podrobnější informace naleznete na stránce o podrobnostech léčby HKMP.*

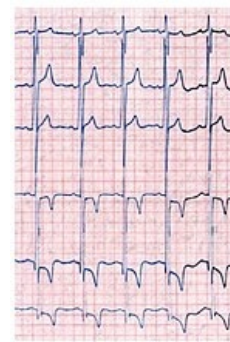## Odkazy

### Související články

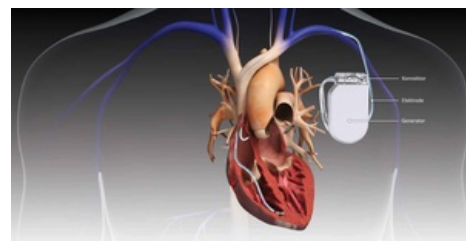
Sarkomerické a nesarkomerické formy hypertrofické kardiomyopatie Kardiomyopatie

### Použitá literatura

- MANN, Douglas L, et al. *Braunwald's Heart Disease : A Textbook of Cardiovascular Medicine*. 10th Edition vydání. 2015. ISBN 978-0-323-29429-4.
- STANĚK, Vladimír. *Kardiologie v praxi*. - vydání. Axonite CZ, 2014. 375 s. ISBN 9788090489974.
- KUUSISTO, Johanna, Petri SIPOLA a Pertti JÄÄSKELÄINEN. Current perspectives in hypertrophic cardiomyopathy with the focus on patients in the Finnish population: a review. *Annals of Medicine*. 2016, roč. 7, vol. 48, s. 496-508, ISSN 0785-3890. DOI: 10.1080/07853890.2016.1187764 (<http://dx.doi.org/10.1080%2F07853890.2016.1187764>).
- PALEČEK, T a P KUCHYNKA, et al. Nesarkomerické formy hypertrofické kardiomyopatie v



EKG pacienta s Fabryho nemocí s voltážovými kritérii hypertrofie levé komory, změnami ST-T úseku s hlubokými vlnami T



Implantabilní kardioverter-defibrilátor (ICD)

dospělosti. *Kardiologická revue - interní medicína*. 2011, roč. 13, vol. 4, s. 210-220,

- VESELKA, Josef, Nandan S ANAVEKAR a Philippe CHARRON. Hypertrophic obstructive cardiomyopathy. *The Lancet*. 2017, roč. 10075, vol. 389, s. 1253-1267, ISSN 0140-6736. DOI: 10.1016/s0140-6736(16)31321-6 (<http://dx.doi.org/10.1016%2Fs0140-6736%2816%2931321-6>).
- MARIAN, Ali J. a Eugene BRAUNWALD. Hypertrophic Cardiomyopathy. *Circulation Research*. 2017, roč. 7, vol. 121, s. 749-770, ISSN 0009-7330. DOI: 10.1161/circresaha.117.311059 (<http://dx.doi.org/10.1161%2Fcircresaha.117.311059>).
- PROF. MUDR. ŠTEJFA, Miloš, et al. *Kardiologie*. 3. vydání. 2007. 776 s. ISBN 978-80-247-1385-4.
- KAUTZNER, Josef. *Srdeční selhání : aktuality pro klinickou praxi*. - vydání. Mladá fronta, 2015. ISBN 9788020435736.
- KUČHYNKA, P. *Kardiomyopatie* [online]. [cit. -]. <<http://int2.lf1.cuni.cz/file/5727/kardiomyopatie-pro-mediky.pdf>>.
- BRTKO, Miroslav, Jozef ŠŤÁSEK a Jan VOJÁČEK, et al. Hypertrofická kardiomyopatie - současné možnosti léčby. *Intervenční a akutní kardiologie* [online]. 2008, roč. 3, vol. 7, s. 100-105, dostupné také z <<https://www.iakardiologie.cz/pdfs/kar/2008/03/04.pdf>>. ISSN -.

## Externí odkazy

- Hypertrofická kardiomyopatia (TECHmED) (<https://www.techmed.sk/hypertroficka-kardiomyopatia/>)
- Podcast o Hypertrofické kardiomyopatii ([https://www.podomatic.com/podcasts/kardioblog/episodes/2012-12-01T04\\_17\\_43-08\\_00](https://www.podomatic.com/podcasts/kardioblog/episodes/2012-12-01T04_17_43-08_00))

## Reference

1. MANN, Douglas L, et al. *Braunwald's Heart Disease : A Textbook of Cardiovascular Medicine*. 10th Edition vydání. 2015. ISBN 978-0-323-29429-4.
2. STANĚK, Vladimír. *Kardiologie v praxi*. - vydání. Axonite CZ, 2014. 375 s. ISBN 9788090489974.
3. KUUSISTO, Johanna, Petri SIPOLA a Pertti JÄÄSKELÄINEN. Current perspectives in hypertrophic cardiomyopathy with the focus on patients in the Finnish population: a review. *Annals of Medicine*. 2016, roč. 7, vol. 48, s. 496-508, ISSN 0785-3890. DOI: 10.1080/07853890.2016.1187764 (<http://dx.doi.org/10.1080%2F07853890.2016.1187764>).
4. PALEČEK, T a P KUČHYNKA, et al. Nesarkomerické formy hypertrofické kardiomyopatie v dospělosti. *Kardiologická revue - interní medicína*. 2011, roč. 13, vol. 4, s. 210-220,
5. VESELKA, Josef, Nandan S ANAVEKAR a Philippe CHARRON. Hypertrophic obstructive cardiomyopathy. *The Lancet*. 2017, roč. 10075, vol. 389, s. 1253-1267, ISSN 0140-6736. DOI: 10.1016/s0140-6736(16)31321-6 (<http://dx.doi.org/10.1016%2Fs0140-6736%2816%2931321-6>).
6. MARIAN, Ali J. a Eugene BRAUNWALD. Hypertrophic Cardiomyopathy. *Circulation Research*. 2017, roč. 7, vol. 121, s. 749-770, ISSN 0009-7330. DOI: 10.1161/circresaha.117.311059 (<http://dx.doi.org/10.1161%2Fcircresaha.117.311059>).
7. KUČHYNKA, P. *Kardiomyopatie* [online]. [cit. -]. <<http://int2.lf1.cuni.cz/file/5727/kardiomyopatie-pro-mediky.pdf>>.