

Hyalinní dystrofie

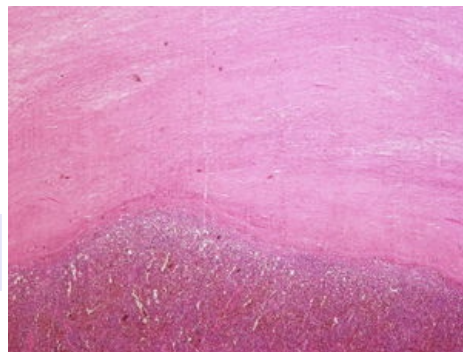
Při hyalinní dystrofii dochází ke zpevnění vazeb mezi stavebními součástmi kolagenu, které v EM mají vzhled tenkých, neuspořádaných fibril, mezi nimi je více amorfnní bílkovinné hmoty.

Ve světelném mikroskopu se hyalin jeví jako eosinofilní hmota. Barví se jako kolagen – v HE růžově, v modrém trichromu modře. Podobá se amyloid, makroskopicky jeho ložiska připomínají chrupavku.

Při hyalinní dystrofii jde o extracelulární hyalin, na rozdíl od hyalinního zkapénkovatění, kdy jsou amorfnní eosinofilní hmoty lokalizované intracelulárně.

Hyalinně degenerované vazivo (tzv. hyalinizované vazivo – tuhé, zpevněné vazivo) má sklon ke steatóze a ke kalcifikaci (typicky při ateroskleróze).

Hyalin se často vyskytuje v jizvách a při chronických zánětech. Při primárně proliferativním zánětu serózních membrán – **polyserositis** (Curschmannova nemoc) tvoří chrupavčité tuhá bělavá ložiska např. v pouzdře sleziny – **polevová slezina** (*perisplenitis cartilaginea*) nebo na povrchu volných těles v peritoneální dutině (**corpus liberum**).



Hyalinní dystrofie

Odkazy

Související články

- Poruchy mezibuněčné hmoty
- Kolagen

Zdroj

- PASTOR, Jan. *Langenbeck's medical web page* [online]. ©2006. [cit. 2011-10-22]. <<https://langenbeck.webs.com/>>.