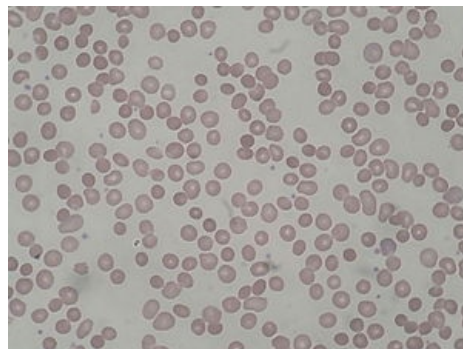


# Hereditární sférocytóza

**Hereditární sférocytóza** je **genetické onemocnění** (AD, může být i získané) podmíněné **defektem genu pro strukturální proteiny cytoskeletu a membrány erytrocytů** (spektrin, ankyrin, protein III, protein IV.1). Lipidová dvojvrstva je nedostatečně zakotvena ke spektrinovému vrstvě a při průchodu slezinnými sinusy se její části oddělují. Zmenšuje se povrch erytrocytu vzhledem k jeho vnitřnímu objemu, což **vede ke změně tvaru** z bikonkávního v kulovitý nebo elipsoidní. **Snižuje se deformabilita** erytrocytů a **odolnost** k opakovaným průchodům kapilárami, zvláště slezinnými sinusy (splenektomie má léčebný efekt). Je to jedna z nejčastějších typů hemolytické anémie v severní Evropě.<sup>[1]</sup>

Incidence je udávána v rozmezí 1:3000, ale pravděpodobně je vyšší v důsledku nerozpoznaných mírných forem.



Hereditární sférocytóza (nátěr)

## Klinický obraz

- Anémie (hemolýza v krizích, mezi nimi jen mírná anémie);
- splenomegalie;
- zvýšený výskyt retikulocytů v krvi;
- hemolytický ikterus, event. žlučové kameny;
- v krevním nátěru malé sférocyty (chybí centrální projasnění) s málo změněným MCV;
- v játrech hemosideróza a fibróza;
- hyperplázie kostní dřeně a osteoporóza.

## Odkazy

### Související články

- Anémie
- Hemolytické anémie korpuskulární

### Zdroj

- PASTOR, Jan. *Langenbeck's medical web page* [online]. [cit. 12.4.2010]. <<http://langenbeck.webs.com>>.

### Reference

1. POSPÍŠILOVÁ, D. *Anémie u dětí* [online]. Poslední revize 2007-08-22, [cit. 2011-07-20]. <[www.ocol.cz/\\_data/1188998010\\_00.ppt](http://www.ocol.cz/_data/1188998010_00.ppt)>.



### Článek neobsahuje vše, co by měl.

Můžete se přidat k jeho autorům ([https://www.wikiskripta.eu/index.php?title=Heredit%C3%A1rn%C3%AD\\_sf%C3%A9rocyt%C3%B3za&action=history](https://www.wikiskripta.eu/index.php?title=Heredit%C3%A1rn%C3%AD_sf%C3%A9rocyt%C3%B3za&action=history)) a jej.

O vhodných změnách se lze poradit v diskusi.