

# Hemangiom

Hemangiom je novotvar vyskytující se v kůži, ale i orgánech. Má vlastní vaskulární strukturu.

Jedná se o benigní, plochý, nad povrch sliznice vyklenující se útvar. Má červenou až červenohnědou barvu. Velikost bývá obvykle několik mm až několik cm. Po zatlačení prstem hemangiom dočasně zbledne.

## Výskyt

Vrozené formy se objevují již při narození nebo v brzkém dětství, nemají nádorový charakter, jsou to vývojové vady. U starých lidí se vyskytuje senilní angiom, na rtech vznikají cévní ektázie. Nejčastější lokalizací bývá ret, jazyk, tvářová sliznice nebo patro.

## Hemangiomy u dětí

Hemangiomy se mohou vyvinout kdykoli během prvních měsíců života. Jsou přítomné u 10 % dětí v jednom roce věku. Dětské hemangiomy mají tendenci k vymizení – 50 % zanikne do 5 let věku, 90 % do 10 let věku. V místě hemangiomu může následně vzniknout atrofie, teleangiektázie, hypopigmentace či jizva. Mnohočetné kožní hemangiomy mohou být doprovázené hemangiomy jater a trávicího traktu s rizikem obstrukce či krvácení. Vzácně vedou rozsáhlé a mnohočetné hemangiomy k srdečnímu selhání na podkladě velkého srdečního výdeje.<sup>[1]</sup>

## Rozdělení

### Kapilární hemangiom

Jedná se o nejčastější formu hemangiomu. Mikroskopicky jde o hustě nakupené tenkostěnné kapiláry. Výskyt je nejčastější v kůži, podkoží a na sliznici, kde tvoří červené plošky.

U dětí se vyskytuje ve formě tzv. "jahodového znaménka", **juvenilní hemangiom**, vyvýšený jemně hrbolatý útvar. V dutině ústní se zase můžeme setkat s posttraumatickým útvarem - lobulární kapilárním hemangiomem, neboli pyogenním granulomem.

### Kavernózní hemangiom

Tvořený široce dilatovými prostory vyplněné krví, oddělené vazivově endotelovými přepážkami. Mikroskopicky připomíná strukturu kavernózního tělesa penisu. Rizikový je výskyt v játrech, jelikož může být příčinou posttraumatického hemoperitonea. Dále se také může rozvinout **syndrom Kasabach-Merrittové** - krvácivý stav způsobený sekvestrací trombocytů v kavernózních dutinách nádoru a konsumpční koagulopatií.

### Racemózní (arteriovenózní) hemangiom

Nejedná se o nádor, jde pouze o cévní malformaci, respektive arteriovenózní zkrat, kterým proudí arteriální krev přímo do žilního řečiště, tudíž může docházet k trofickým změnám dané tkáně. Jedná se o klubka tenkostěnných i tlustostěnných cév oddělených vazivovým stromatem. Klinicky vážný je výskyt v CNS, jelikož ohrožuje jedince intrakraniálním krvácením.

## Odkazy

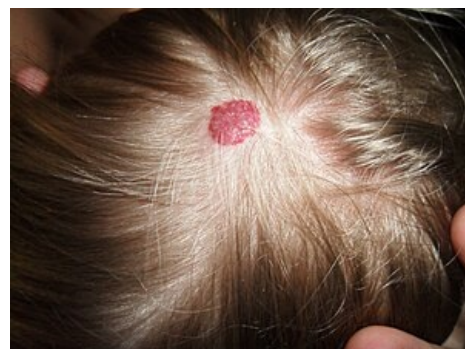### Související články

- Hemangiom jater (preparát)
- Nádory z krevních cév

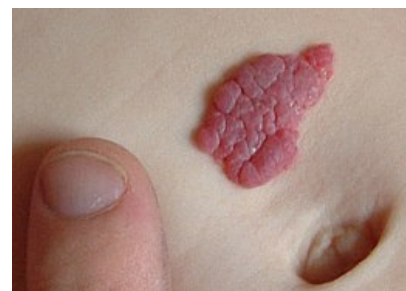### Reference

1. MCLAUGHLIN, M R, et al. *Newborn Skin: Part II. Birthmarks* [online]. American Family Physician, ©2008. [cit. 2012-09-04]. <<https://www.aafp.org/afp/2008/0101/p56.html>>.

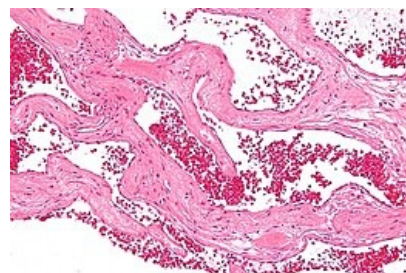
### Použitá literatura



Hemangiom na vlasaté části hlavy



Jahodové znaménko - juvenilní hemangiom.



Kavernózní hemangiom jater.

- LIŠKA, Karel. *Orofaciální patologie*. 1. vydání. Praha : Avicenum, 1983. 159 s.

## Externí odkazy

- Hemangiom (česká wikipedie)
- Hemangioma (anglická wikipedie)



### Článek neobsahuje vše, co by měl.

Můžete se přidat k jeho autorům (<https://www.wikiskripta.eu/index.php?title=Hemangiom&action=history>) a jej.

O vhodných změnách se lze poradit v diskusi.