


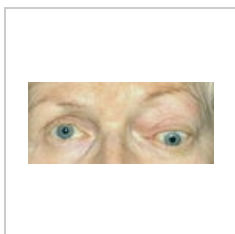
# Exoftalmus

**Exoftalmus** je vysunutí bulbu dopředu (**protruze**).

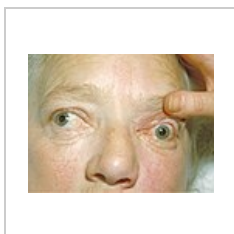
- **Protruze axiální** – podmíněná nějakou expanzí za okem, nejčastěji mezi okohybnými svaly (kavernózní hemangiom, gliomy, meningeomy optiku, endokrinní orbitopatie).
- **Protruze paraaxiální** – bulbus je dislokován i v rovině frontální a sagitální (léze očnice mimo svalový kužel, procesy v slzné žláze, pseudotumory, lymfomy, cysty, nebo prorůstání z okolí, např. z paranazálních dutin).
- **Oboustranná protruze** – hlavně u endokrinní orbitopatie.
- **Kolísání polohy bulbu** – při předklonu či při námaze je bulbus v protruzi, ale můžeme ho zatlačit zpět (venózní varixy v očnici).
- **Pulzující exoftalmus** – synchronní s tepem (arteriovenózní malformace či karotido-kavernózní píštěl).



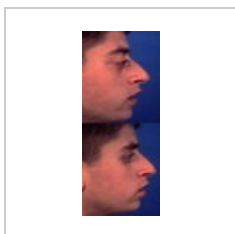
Exoftalmus – jednostranný, axiální




Exoftalmus – jednostranný, paraaxiální



Oboustranný exoftalmus



intermitentní protruze



Hertlův exoftalmometr

## Odkazy

### Související články

- Gravesova-Basedowova nemoc
- Hypertyreóza
- Endokrinní orbitopatie

### Použitá literatura

- BENEŠ, Jiří. *Otázky z očního lékařství* [online]. [cit. 2010-12-11]. <<http://jirben2.chytrak.cz/>>.

### Doporučená literatura

- ROZSÍVAL, Pavel, et al. *Oční lékařství*. 1. vydání. Galén, Karolinum, 2006. [ISBN 80-7262-404-0](#), [80-246-1213-5](#).
- KOLÍN, Jan. *Oční lékařství*. 2. vydání. Karolinum, 2007. [ISBN 978-80-246-1325-3](#).