

# Erythema exsudativum multiforme

**Erythema multiforme** je akutní puchýřnaté onemocnění kůže a sliznic s pestrým klinickým obrazem a tendencí k sezónním recidivám (jaro, podzim). Příčina není známá ani na ni není jednotný názor. Patrně se jedná o imunologickou reakci na různé infekční podněty, často vzniká po angíně nebo infekci virem *herpes simplex* (zejm. HSV-1). Postiženy bývají hlavně děti a dospívající.

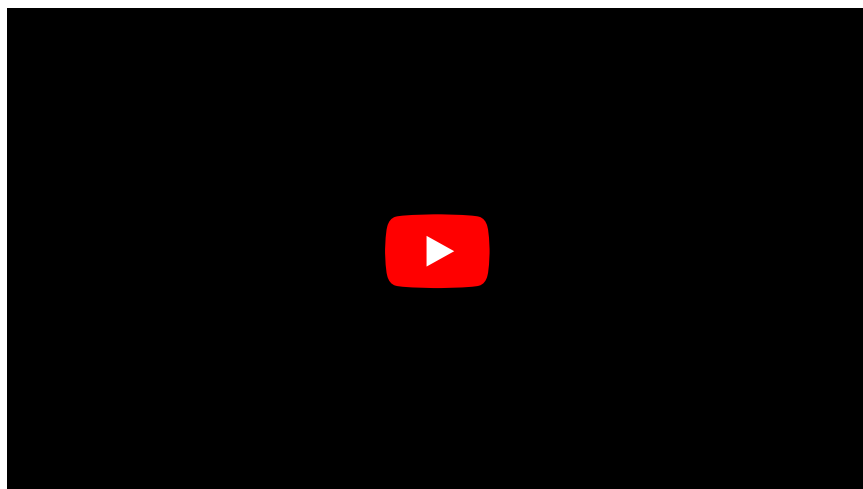
## Klinický obraz

Začíná teplotou a kloubními bolestmi (klinicky stejné jsou lékové alergie). Na kůži se objeví cihlově červené, kruhové skvrny nebo papuly velikosti čočky, šíří se do okolí červeným vyvýšeným valem, střed vklesává (*erythema annulare*), od středu se obvykle šíří puchýř – připomíná duhovku („*herpes iris*“), obsah puchýře je čirý až hemoragický. Projevy vznikají náhle, do měsíce se zhojí *ad integrum*. **Predilekční oblasti:** ruce, předloktí, nártý, bérce, obličej a krk – tato forma se nazývá ***erythema exsudativum minus***. Při postižení rtů, sliznice úst, genitálu, anu a spojivky se jedná o ***erythema exsudativum majus*** neboli **Stevensův-Johnsonův syndrom**, který má často těžký průběh s celkovými příznaky, vznikají silně bolestivé eroze a bolí otevírání úst. Chybí-li kožní příznaky je nutné odlišit slizniční pemfigus.

## Léčba

Vysazení podezřelých léků. Kortikoidy nebo ATB.

## Souhrnné video



## Odkazy

### Související články

- Lyellův syndrom
- Stevensův-Johnsonův syndrom

### Zdroj

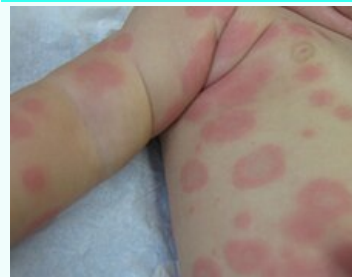- BENEŠ, Jiří. *Studijní materiály* [online]. [cit. 2010]. <<http://jirben.wz.cz>>.

### Použité zdroje

- Zoulová, A., El – Lababidi, A.: Akutní projevy deskvamace na sliznici dutiny ústní. StomaTeam 5/2009, <https://www.stomateam.cz/>

### Externí odkazy

### Erythema exsudativum multiforme



*Kojenecká kožní vyrážka*

**Původce** Herpes simplex

**Rizikové faktory** postižení bývají hlavně děti a dospívající

**Patogeneze** imunologická reakce na různý infekční podnět

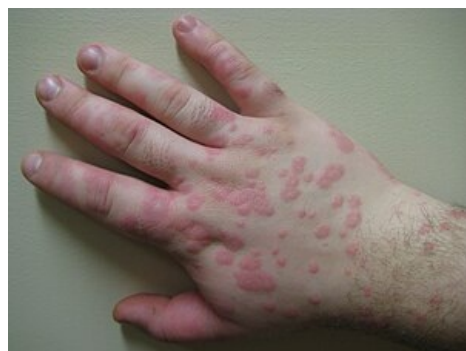**Klinický obraz** teplota, kloubní bolesti, puchýře

**Léčba** kortikoidy, ATB

#### Klasifikace a odkazy

**MeSH ID** bmc71005818 (<https://www.medvik.cz/bmc/link.do?id=bmc71005818>)

**Medscape** 1122915 (<https://emedicine.medscape.com/article/1122915-overview>)



*Erythema exsudativum minus*

- KOHANIM, Sahar, Sotiria PALIOURA a Hajirah N SAEED, et al. Stevens-Johnson Syndrome/Toxic Epidermal Necrolysis--A Comprehensive Review and Guide to Therapy. I. Systemic Disease. *Ocul Surf* [online]. 2016, vol. 14, no. 1, s. 2-19, dostupné také z <<https://www.ncbi.nlm.nih.gov/pubmed/26549248>>. ISSN 1542-0124 (print), 1937-5913.



### Článek neobsahuje vše, co by měl.

Můžete se přidat k jeho autorům ([https://www.wikiskripta.eu/index.php?title=Erythema\\_exsudativum\\_multiforme&action=history](https://www.wikiskripta.eu/index.php?title=Erythema_exsudativum_multiforme&action=history)) a jej.

O vhodných změnách se lze poradit v diskusi.