

# Epistaxe

**Epistaxe** (epi stazein = ukapávat) je přechodné krvácení z porušených cév v oblasti nosní sliznice<sup>[1]</sup>. Nejčastěji z locus Kiesselbachi – kavernózní pleteň na septu ve výši předního okraje dolní skořepy. Epistaxe je v některých případech urgentní stav v ORL.

## Etiologie

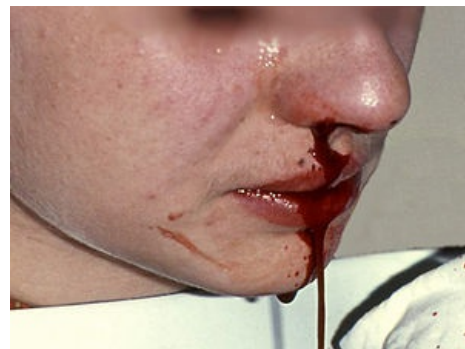Patří mezi běžné příhody, vzniká z příčin místních i celkových. Provokační momenty: smrkání, kýchání, předklon, mytí v horké vodě.

### Místní příčiny

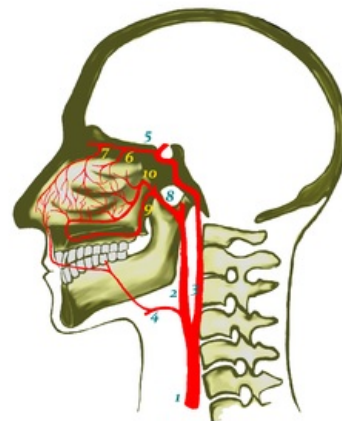
- Nejčastěji *trauma* obličeje, zejména zlomeniny nosní kostry, případně septa. Krvácení je obvykle z locus Kiesselbachi a snadno se zastaví. Případně se jedná o zlomeniny frontobazální a maxilofaciální. V tomto případě jde o krvácení z a. sphenopalatina nebo aa. ethmoidales, a to už vyžaduje tamponádu nosu.
- Akutní nebo chronická rinosinitida, resp. granulomatózní záněty (TBC, syfilis, sarkoidóza).
- Nádory: krvácivý polyp septa, angiofibrom nosohltanu; karcinom, maligní melanom, lymfom.
- Těžké ataky kašle (při pertusi či pseudokrupu); usilovné smrkání.
- Mechanické čištění nosu, cizí tělesa.
- Nasální aplikace drog
- Adenoidní vegetace.

### Celkové příčiny

- Angiopatie;
- Koagulopatie: hemofilie, trombocytopenie (primární idiopatická, sekundární při chemoterapii, leukemii), antikoagulační terapie warfarinem, antiagregační terapie acylpyrinem;
- Hypertenze (V závislosti na změně tlaku krve časem ustává a periodicky se vrací. Je častá u starších pacientů. Nutná správně vedená antihypertenzní terapie);
- Hereditární hemoragická teleangiektázie (morbus Rendu-Osler-Weber);
- Jaterní a ledvinové selhání;
- DIC;
- Horečnaté infekce.
- epistaxe se může vyskytnout i u hypovitaminózy vit. C a u gestóz v graviditě



Epistaxe



Cévní zásobení nosní dutiny: 1)a. carotis communis; 2)a. carotis externa; 3)a. carotis interna; 4)a. facialis; 5) a. ophthalmica; 6)a. ethmoidalis posterior; 7)a. ethmoidalis anterior; 8)a. maxillaris; 9)a. palatina descendens; 10)a. sphenopalatina

## Diagnostika

1. Anamnéza-
  - délka a intenzita, zda-li se jedná o první ataku;
  - užívání NSA;
  - užívání warfarinu;
  - hypertenze;
  - recentní infekcí horních cest dýchacích
  - jaterní onemocnění;
  - krevní onemocnění;
  - úraz nosu;
  - nosní operace;
2. měření tlaku, pulzu;
3. endoskopie nosu, přední rinoskopie;
4. vyšetření krevního obrazu (trombocyty), INR (Quick), APTT; často se objevuje leukocytóza; při masivnějším krvácení doprovázeném posthemoragickou hypotenzí může být zvýšená hladina urey
5. vyšetření internistou, hematologem.

## Léčba

Při prudké či probíhající epistaxi je prioritou zastavit krvácení a lokalizovat zdroj. Dovyšetření příčin poté v druhé době.

### První pomoc

- Do dírek vsuneme tampóny a necháme postiženého, aby silně tiskl křídla nosní.

- Hlavu nezakláníme, aby krev nezatékala do krku.

### Přední nosní tamponáda

- Pokud to situace dovoluje, po odstranění koagula anemizujeme a anestežujeme sliznici nosu.
- Tamponádu provádíme mulovým proužkem namočeným v *Ophtalmo-azulenu* nebo *Ophtalmo-framykoinu*.
- Skládáme ho etážově od spodiny ke stropu nosní dutiny.
- Na závěr přikládáme prakový obvaz.
- Dobře provedená tamponáda téměř vždy zastaví krvácení.
- Můžeme ponechat až 2 dny.
- *Přední mastná tamponáda* - proužky napuštěné antibiotickou mastí, vazelínou.
- *Přední vstřebatelná tamponáda* - Gelaspon®, Spongostan®.

### Zadní nosní tamponáda;

- Používáme objemný tuhý mulový tampon individuální velikosti.
- Do nosní dírký na postižené straně vsuneme katétr, přecházíme nosní dutinou, přes choany a konec katétru vyvedeme z úst.
- Stehem navážeme tampon a táhneme zpět (tampony tedy budou v nosohltanu).
- Doplnujeme přední nosní tamponádou.
- Tamponádu ponecháme 48 hodin. (Pokud necháváme déle, nutno jistit ATB).
- Kontrolujeme krevní tlak a krevní obraz.

### Balónková tamponáda

- Vyrábí se v několika velikostech, zavádění je snadné. Je kanalizovaná (umožňuje dýchání nosem).

### Embolizace nebo podvaz a. maxillaris.

- Provádí se zcela výjimečně.

**Elektrokoagulace cévy pinzetou** - bipolární/monopolární.

**Chemokauterizace** - poleptání drobných cév roztokem AgNO<sub>3</sub>.

 **Po zastavení krvácení je nutno pátrat po příčině epistaxe!**

## Odkazy

### Související články

- Dutina nosní
- Krvácení
- Krvácení z trávicí trubice

### Reference

1. MUNTAU, Ania Carolina. *Pediatric*. 4. vydání. Praha : Grada, 2009. s. 325. ISBN 978-80-247-2525-3.

### Zdroj

- ŠTEFÁNEK, Jiří. *Medicína, nemoci, studium na 1. LF UK* [online]. [cit. 2011-01-08]. <<http://www.stefajir.cz/>>.
- HYBÁŠEK, Ivan a Jan VOKURKA. *Otorinolaryngologie*. 2. vydání. Praha : Karolinum, 2006. ISBN 80-246-1019-1.

### Externí odkazy

- Epistaxe (česká wikipedie)
- Epistaxis (anglická wikipedie)