

Elektrická kardioverze

Elektrická kardioverze je zákrok, který se používá k léčbě některých arytmií (především fibrilace síní a flutteru síní). Jedná se ve většině případů o plánovaný výkon prováděný ambulantně.

Indikace

Elektrická verze se klasicky provádí u poruch srdečního rytmu, které vznikají v srdečních síních (tzv. **supraventrikulární arytmie**). Nejčastěji se jedná o fibrilaci nebo flutter síní a jiné supraventrikulární tachyarytmie. Ve většině případů se provádí elektivně za krátkodobé hospitalizace či ambulantně. Je urgentně indikována i u supraventrikulárních tachyarytmií doprovázených hemodynamickou nestabilitou, kdy je předpoklad, že vyvolávající příčinou této nestability je právě probíhající arytmie. Tyto situace je ovšem nutné vždy pečlivě zhodnotit, včetně možného rizika tromboembolie. Elektrickou kardioverzi lze také provést u hemodynamicky nevýznamné setrvalé monomorfní komorové tachykardie.^[1]

Pokud máme pacienta s diagnostikovanou arytmií, myšleno v tomto článku především v podobě fibrilace síní, musíme zhodnotit několik skutečností. U pacientů s fibrilací síní se kromě náležité **antikoagulace** pokoušíme o tzv. **kontrolu rytmu (rhythm-control) a kontrolu srdeční frekvence (rate-control)**. Při nově diagnostikované supraventrikulární tachyarytmii se nejdříve snažíme zjistit a adekvátně léčit vyvolávající příčinu, což zahrnuje mj. vyšetření hladin elektrolytů, hormonů štítné žlázy a vyloučení intoxikace (např. digitalisem). Dále se pokoušíme o ukončení (rhythm-control) nebo alespoň "zpomalení" (rate-control) arytmie. Jednou z možností je **farmakologický zásah**, např. podáním betablokátorů, propafenonu, blokátorů kalciového kanálu nedihydropyridinového typu, adenosinu nebo amiodaronu v závislosti na druhu arytmie.

Pokud je tento pokus neúspěšný či dojde k recidivě arytmie, je na místě zvážit provedení elektrické kardioverze. **U mladších pacientů s prvním dokumentovaným výskytem fibrilace síní je preferováno dříve provést elektrickou kardioverzi, která má obecně ve verzi na sinusový rytmus nejlepší výsledky.** Pokud je i ta neúspěšná, obvykle po více pokusech, je možné zvážit provedení radiofrekvenční ablace (RFA).

Všemi těmito postupy se snažíme dosáhnout především kontroly rytmu (rhythm-control). Takovýto přístup můžeme zvážit i u pacientů s dlouhotrvající supraventrikulární tachyarytmií, která je výrazně symptomatická. Jestliže není u pacientů dosažitelné udržení sinusového rytmu či jsou kontraindikováni k provedení elektrické nebo farmakologické verze, snažíme se alespoň o kontrolu frekvence (rate-control) cestou antiarytmik, betablokátorů nebo kardiostimulace.

Elektrická kardioverze **není prováděna u pacientů s nálezem intrakardiálního trombu** (viz dále) a u asymptomatických nebo minimálně symptomatických výrazně polymorbidních pacientů, u kterých riziko zákroku a následná terapie pro udržení sinusového rytmu výrazně převyšuje možné benefity. Dále verzi neprovádíme u pacientů s kontraindikací pro antikoagulační léčbu, u pacientů, u kterých došlo opakovaně k selhání pokusů o kontrolu rytmu (tj. permanentní fibrilace síní) a u pacientů s parametry, které predikují selhání kardioverze či RFA, např. výrazná dilatace levé síně anebo významná mitrální nedomykavost.

Princip

Elektrickou kardioverzi provádí kardiolog za asistence anesteziologa. Pacient je uložen na speciální lůžko (koronární jednotka, JIP, katetizační laboratoř), které umožňuje **monitoring základních životních funkcí** (krevní tlak, dechovou frekvenci, srdeční rytmus). Anesteziolog uvede pacienta do krátkodobé celkové anestezie (etomidat nebo propofol i.v. + fentanyl nebo alfentanil).

K vlastní kardioverzi se používá **defibrilátor**. Kardiolog přiloží na hrudník pacienta dvě elektrody potřené vodivým gelem (velice často se dnes používají tzv. hands free elektrody). Nejčastěji se využívá tzv. **anterolaterální pozice** – jednu elektrodu umístí do 2.-3. mezižebří parasternálně vpravo a druhou do oblasti srdečního hrotu (anteroposteriorní pozice se užívá u pacientů, kteří mají implantovaný kardiostimulátor nebo defibrilátor)^[1]. Přes povrch hrudníku se aplikuje **bifazický výboj synchronizovaný s vlnou R** o iniciální energii (v závislosti na typu arytmie) 100–150 J s cílem přerušit danou arytmií a obnovit fyziologický srdeční rytmus^[2]. Mluvíme pak o tzv. **synchronizované kardioverzi**.

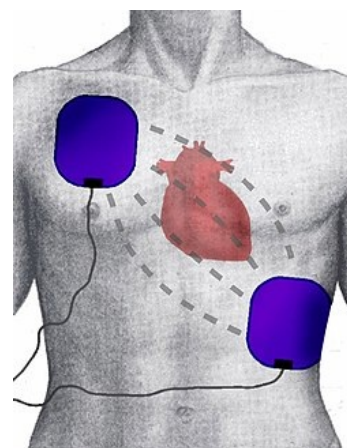
Patofyziologickou podstatou arytmií, které se snažíme elektrickou kardioverzí ukončit, je přítomnost **re-entry okruhů**. Podáním energetického výboje v podobě elektrokardioverze **depolarizujeme ve stejnou chvíli všechny buňky srdečního svalu a obecně celou srdeční vodivou tkáň**, včetně patologických re-entry okruhů. Poté následuje refrakterní fáze, která by měla vést k narušení re-entry okruhů, což dá sinoatriálnímu uzlu šanci opět "převzít kontrolu". **Synchronizace výboje s vlnou R na EKG je prevencí maligních arytmií**. Pokud by totiž došlo k aplikaci výboje v průběhu repolarizace myokardu (tedy vlny T), je vysoká pravděpodobnost rozvoje komorových tachyarytmií (jedná se o relativní, vulnerabilní, refrakterní fázi srdečního cyklu). Pokud není výboj synchronizován, mluvíme o defibrilaci, která se používá jen u hemodynamicky závažných arytmií (komorová tachykardie bez pulsu nebo komorová fibrilace).

Pro zlepšení výsledků elektrické kardioverze v udržení sinusového rytmu někdy pacienti ještě před výkonem užívají antiarytmika třídy IC nebo III (typicky u fibrilace síní amiodaron). U některých pacientů je doporučeno, aby užívali antiarytmickou léčbu i po úspěšné kardioverzi, aby se snížilo riziko recidivy arytmie.

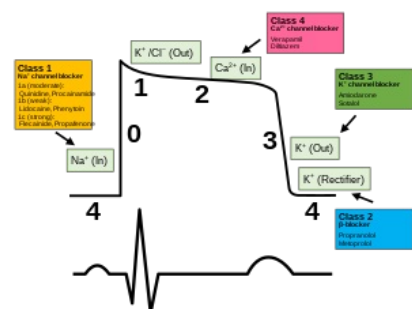
Příprava



Přenosný manuální externí defibrilátor



Umístění „hands free“ elektrod při zevní elektrické kardioverzi – anterolaterální pozice



Fáze srdečního akčního potenciálu v jednotlivých fázích srdečního cyklu (viz EKG křivka)

Elektrická kardioverze se vzhledem k nutnosti usnutí musí provádět nalačno (od půlnoci pacient nejí a nepije, alespoň 6 hodin před výkonem). U arytmií trvajících do 48 hodin není nutná jiná speciální příprava.

U arytmií trvajících déle než 48 hodin nebo neznámého stáří musíme snížit riziko trombózy a tromboembolie. Pacienta nejméně 3 týdny před výkonem **antikoagulujeme** warfarinem (cílové INR 2,0–3,0) nebo zástupci NOAC. Antikoagulace probíhá také alespoň další 4 týdny od kardioverze z důvodu "omráčení" levé síně. Uvedené délky trvání antikoagulace jsou stanoveny arbitrátně na základě určitých patofyziologických předpokladů (trombus se rozpustí nebo dostatečně adhezuje ke stěně síně před obnovou její mechanické funkce) a dále dle dat z observačních studií (i když se tromby často rozpouští déle než tři týdny, je při řádné antikoagulaci alespoň 3 týdny výskyt komplikací minimální).^[3] U rizikových pacientů antikoagulační terapie pokračuje i při návratu sinusového rytmu. Vhodné je před elektrickou kardioverzí provést **transezofageální echokardiografii** k vyloučení přítomnosti intrakardiální trombózy (hlavně v oušku levé síně). Díky tomuto vyšetření je možné zkrátit potřebnou dobu antikoagulace, a přináší navíc větší jistotu stran bezpečí výkonu pro pacienta. Pokud jícnová echokardiografie odhalí přítomnost trombu, pacienta musíme další 3 týdny antikoagulovat a echokardiografii následně zopakovat. Při rozpuštění trombu můžeme kardioverzí provést (u těchto pacientů následuje doživotní antikoagulační léčba). Nutné je také vyšetření hladin elektrolytů.

Komplikace

Komplikace elektrické kardioverze jsou **vzácné** (do 1 %). Zcela ojediněle může výboj elektrického proudu místo přerušení patologického rytmu vyvolat fibrilaci komor. S touto komplikací musí oba lékaři (anesteziolog i kardiolog) počítat a být připraveni ji okamžitě řešit (většinou novým elektrickým výbojem o vyšší energii). Další komplikací může být embolizace krevní sraženiny, což je ale riziko trvajících po celou dobu fibrilace síní. To je navíc významně sníženo provedením jícnové echokardiografie a adekvátní antikoagulační léčbou před výkonem.

Odkazy

Související články

- Fibrilace síní
- Flutter síní
- Radiofrekvenční katéetrová ablace
- Defibrilace
- Kardiostimulátor

Externí odkazy

- Kardioverzia a vulnerabilná perióda (TECHMED) (<https://www.techmed.sk/fenomen-r-na-t/>)

Zdroj

- ŠTEFÁNEK, Jiří. *Medicína, nemoci, studium na 1. LF UK* [online]. ©2008. [cit. 2.2.2011]. <<https://www.stefajir.cz/index.php?q=elektricka-kardioverze>>.

Reference

- MARCIÁN, Pavel, Bronislav KLEMENTA a Olga KLEMENTOVÁ. Elektrická kardioverze a defibrilac. *Interv Akut Kardiol* [online]. 2011, roč. 10, vol. 1, s. 24–29, dostupné také z <<http://www.iakardiologie.cz/pdfs/kar/2011/01/05.pdf>>. ISSN 1803-5302.
- LIBBY, Peter. *Braunwald's Heart Disease : A Textbook of Cardiovascular Medicine*. - vydání. Saunders, 2011. 1961 s. s. 805. ISBN 9781437727081.
- MAYET, J. Anticoagulation for cardioversion of atrial arrhythmias. *European Heart Journal*. 1998, roč. 4, vol. 19, s. 548-552, ISSN 0195-668X. DOI: 10.1053/euhj.1997.0509 (<http://dx.doi.org/10.1053%2Feuhj.1997.0509>).

Použitá literatura

- ASCHERMANN, Michael, et al. *Kardiologie*. 1. vydání. Galén, 2004. s. 1183-1185. ISBN 80-7262-290-0.
- NEUŽIL, Petr, et al. Úloha kardioverze v léčbě fibrilace síní. *Kardiologická revue* [online]. 2002, vol. 2, s. 109-113, dostupné také z <http://www.kardiologickarevue.cz/pdf/kr_02_02_09.pdf>. ISSN 1801-8653.
- Institut Klinické a Experimentální Medicíny. *Elektrická kardioverze* [online]. [cit. 2011-02-02]. <<https://www.ikem.cz/www/cs/>>.
- MAYET, J. Anticoagulation for cardioversion of atrial arrhythmias. *European Heart Journal*. 1998, roč. 4, vol. 19, s. 548-552, ISSN 0195-668X. DOI: 10.1053/euhj.1997.0509 (<http://dx.doi.org/10.1053%2Feuhj.1997.0509>).
- <https://accessmedicine.mhmedical.com/content.aspx?bookid=1872§ionid=146979876>
- https://www.uptodate-com.ezproxy.is.cuni.cz/contents/atrial-fibrillation-cardioversion?search=Atrial%20fibrillation:%20Cardioversion&source=search_result&selectedTitle=1~150&usage_type=default&display_rank=1
- https://www.uptodate-com.ezproxy.is.cuni.cz/contents/antiarrhythmic-drugs-to-maintain-sinus-rhythm-in-patients-with-atrial-fibrillation-recommendations?search=Atrial%20fibrillation:%20Cardioversion&topicRef=1025&source=see_link#H577201755
- eCardio.cz kapitoly Fibrilace síní (autor R. Čihák), Supraventrikulární tachykardie (B. Aldhoon)
- <https://accessmedicine.mhmedical.com/content.aspx?bookid=1944§ionid=143522317#1136419271>
- <https://acls-algorithms.com/synchronized-and-unsynchronized-cardioversion/>