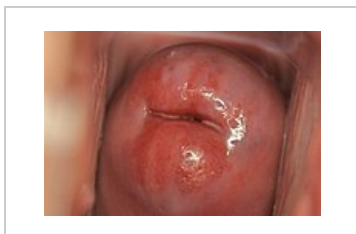

Ektropium (gynekologie)

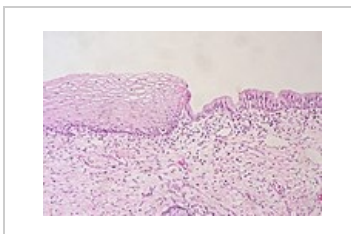


Změna epitelu sliznice děložního čípku, při které dochází k **everzi epitelu endocervixu** (jednovrstevný cylindrický epitel), **do oblasti exocervixu** (dlaždicový epitel). Kyselé vaginální prostředí narušuje oblast méně odolného cylindrického epitelu, čímž způsobí erozivní a zánětlivé procesy. Delší expozice kyselému prostředí vede ke vzniku **transformační zóny** (dlaždicobuněčná metaplázie), což je také oblast s nejčastějším výskytem dysplastických změn.

Při kolposkopii sledujeme sytě červené okrsky s tendencí k lehkému krvácení. Ektropium může být způsobeno hormonálními změnami, zánětem nebo traumatizací (např. po porodu). Tyto léze můžou být lehce zaměnitelné za nádorový proces. Nález ektopia je fyziologický u multipar. U nulipar mluvíme o **ektopii**.



Ektropium při kolposkopii



Skvamokolumnární junkce

Odkazy

Související články

- Cervix uteri
- Nádory děložního hrdla
- Prekancerózy děložního hrdla

Použitá literatura

- BECKMANN, Charles R. B. *Obstetrics and gynecology*. 7. vydání. Philadelphia : Wolters Kluwer Health/Lippincott Williams & Wilkins, c2014. ISBN 978-1-4511-4431-4.
- KUDELA, Milan. *Základy gynekologie a porodnictví pro posluchače lékařské fakulty*. 2. vydání. Olomouc : Univerzita Palackého v Olomouci, 2008. ISBN 9788024419756.
- ROB, Lukáš, Alois MARTAN a Karel CITTEBART, et al. *Gynekologie*. 2. vydání. Praha : Galén, 2008. 390 s. ISBN 978-80-7262-501-7.