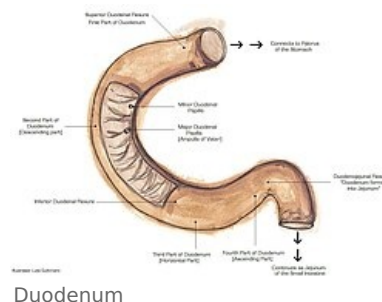


Duodenum

Duodenum (*dvanáctník*) je podkovovitě stočená počáteční část tenkého střeva navazující na žaludek. Délka duodena je mezi 20 a 28 cm a jeho průměr činí 3,5 až 4,5 cm. S výjimkou svého začátku je duodenum srostlé se zadní stěnou břišní a druhotně kryté nástěnným peritoneem.

Průběh duodena je následující:

- **pars superior** – začíná od pyloru jako ampulla (bulbus) duodeni, ve výši obratle L1, dotýká se zdola jater (často i žlučníku), za ní *v. portae*
 - *flexura duodeni superior* – ohbí mezi pars superior a pars descendens.
- **pars descendens** – sestupuje po pravém boku obratlů L2 a L3, před hilem pravé ledviny, za pars descendens je *ductus choledochus*
 - *flexura duodeni inferior* – ohbí při pravém boku L3, jímž přechází pars descendens v pars horizontalis
- **pars horizontalis (inferior)** – přechází zprava nalevo před tělem L3.
- **pars ascendens** – podél levého boku obratle L2 šikmo doleva vzhůru
 - *flexura duodenojejunalis* – duodenum přechází dopředu v jejunum



Do ohbí duodena je vložen pankreas. Přes pars horizontalis duodeni přebíhají *a. et v. mesenterica superior*. Horizontálně jde přes duodenum *mesocolon transversum*. Zpředu je duodenum kryto okrajem jater, colon transversum a kličkami jejunu.

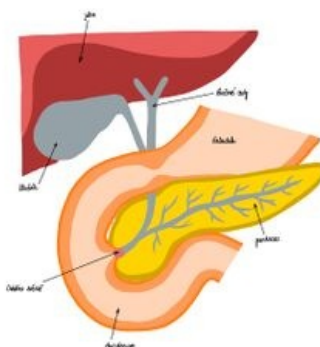
Projekce duodena

Duodenum se projektuje na páteř, kde pomyslně obtáčí tělo obratle L2 a na přední stěnu břišní, kde je vidět v okolí pupku (zpravidla pars horizontalis duodeni).

Zvláštnosti duodena

 Duodenum (<https://mikroskop.wikiskripta.eu/?idx=20052+>)

Mezi zvláštnosti duodena patří **klky**, které jsou mírně zploštělé, spíš lístkovitého tvaru, v duodenu bývají nejhustší. Dále to jsou tzv. **glandulae duodenales Brunneri** (Brünnerovy žlázy), které jsou tuboalveolární, hlavně v tela submucosa, produkují hlen alkalické reakce, kterým chrání sliznici před kyselou žaludeční šťávou a upravuje pH pro působení enzymů pankreatu. **Plica longitudinalis duodeni** je podélná řasa sliznice, v pars descendens na ní lze nalézt 2 vyvýšené papily: **papilla duodeni major (Vateri)** – ústí ductus pancreaticus a ductus choledochus. Dutina v *papilla duodeni major* spojuje oba vývody a nazývá se *ampulla hepatopancreatica*. Druhá papila je tzv. **papilla duodeni minor (Santorini)**, která se nachází o 2 cm kraniálněji a je ústím ductus pancreaticus accessorius.



Syntopie duodena

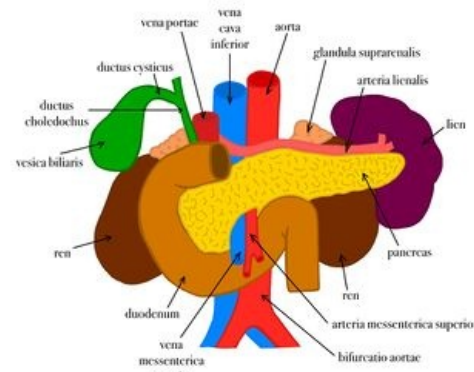
Cévy a nervy duodena

Tepny a žíly

- *truncus coeliacus* → *a. hepatica comm.* → *a. gastroduodenalis* → *a. pancreaticoduodenalis superior*
- *a. mesenterica superior* → *a. pancreaticoduodenalis inferior*
- *aa. retroduodenales*
- stejnojmenné žíly → *v. portae* (*v. gastroepiploica dextra*)

Mízní cévy

Mízní cévy z horní ½ duodena vedou do nodi lymphatici pylorici a nodi lymphatici hepatici, zčásti dokonce přímo do nodi lymphatici coeliaci. Z dolní ½ duodena vedou do nodi lymphatici mesenterici superiores



Syntopie duodena

Nervy duodena

Parasympatická nervová vlákna přicházejí z *n. vagus*, končí u buněk druhých neuronů – v *ganglion coeliacum* nebo ve stěně duodena Sympatická nervová vlákna přicházejí jakožto 2. neurony z *ganglia coeliaca* a z *ganglion mesentericum superius*, cestou vydávají *plexus coeliacus* a *plexus mesentericus superior* do stěny duodena.

Odkazy

Související články

- Tenké střevo
- Portál:Atlas histologických preparátů/Trávicí soustava

Externí odkazy

- Duodenum (česká wikipedie)

Použitá literatura

- ČIHÁK, Radomír a Miloš GRIM. *Anatomie*. 2. upr. a dopl vydání. Praha : Grada Publishing, 2002. 470 s. sv. 2. ISBN 80-247-0143-X.