

Dušení

Dušnost je subjektivní pocit ztíženého a namáhavého dýchání. **Dušení** (sufokace) je patofyziologický děj mající za následek poruchu transportu kyslíku k cílovým tkáním, provázený objektivními klinickými známkami dechové tísně^[1]. Pojem **dyspnoe** vystihuje objektivní známky dušnosti, tedy to, co lze pozorovat na dušném pacientovi (tachypnoe, ortopnoe).

Subjektivní projevy dušnosti: Pocit dechové tísně či nedostatku vzduchu. Pacient je úzkostlivý.

Objektivní projevy dušení: tachypnoe, zatahování měkkých částí hrudníku, alární souhyb, dýchání otevřenými ústy a lapání po dechu, drčivý vdech, bublání z retinovaného sekretu, pískoty a vrzoty ve výdechu, cyanóza sliznic, ticho nad hrudíkem i při usilovných dýchacích pohybech (úplná obstrukce dýchacích cest), ortopnoická poloha.^{[2][1]}

Příčiny dušnosti:

1. zevní (zabránění přístupu vzduchu do plic),
2. vnitřní (porucha přenosu kyslíku ke tkáním).^[1]

Rozdělení dušnosti dle projevů:

1. **dušnost při vdechu** (akutní subglotická laryngitida, akutní epiglotitida, pablánová laryngotracheobronchitida, aspirace cizího tělesa, alergický otok laryngu a subglotického prostoru),
2. **dušnost při výdechu** (akutní bronchiolitida, astma bronchiale),
3. **dušnost při vdechu i výdechu** (akutní bronchopneumonie).^[1]

Rozdělení dušnosti dle průběhu:

1. **akutní** (astma bronchiale, aspirace tělesa, akutní bronchiolitida, srdeční selhání, pneumonie, pneumothorax, epiglotitida, laryngitidy, traumata hrudníku, neuromuskulární nemoci),
2. **chronická** (nesprávně léčené astma, cystická fibróza, bronchopulmonální dysplázie, vrozené srdeční vady, extrémní obezita, intersticiální plicní procesy, opakované aspirace, neuromuskulární onemocnění, chronická obstrukce horních cest dýchacích).^[2]

Dušnost může být projevem:

- **nedostatečného zásobení tkání kyslíkem;**
- patologického **dráždění dechového centra** v prodloužené míše;
- **změny kvality a kvantity** dechového úsilí.

Příčiny dušnosti

Dyspnoe respirační

- **Obstrukční typ;**
 - obvykle **se stridorem;**
 - je buď **inspirační** (při obstrukci hrtanu), nebo **expirační** (průdušky), nebo **kombinovaná;**
 - **syndrom spánkové apnoe** – dýchací pohyby jsou zachovány;
 - u malých dětí na úrovni nosohltanu při hypertrofii hltanové mandle;
 - u větších dětí na úrovni mezofaryngu při hypertrofii patrových mandlí;
 - u obézních dospělých zapadáním kořene jazyka.
- Novorozenci s **choanální atrezií** – cyklická dušnost s cyanózou;
 - novorozenec se normálně nemůže nadechnout ústy (s výjimkou zívání a pláče);
 - je to kvůli vysoko postavenému hrtanu, díky němuž může jinak současně sát, dýchat a polykat...;
 - to ale nefunguje, v těle se hromadí CO₂, až podráždí centrum k zívnutí; děj se opakuje.
- Zvláštní podoba respirační dušnosti – obrna dýchacích svalů, komprese hrudníku, emfyzém, atelektáza plic, pneumothorax, výpotek...;
 - dýchací cesty jsou volné, proto **chybí stridor**.

Dyspnoe kardiální

- projevy tachypnoe, často záchvatovitě v noci, bolest v srdeční krajině, stridor chybí.

Dyspnoe z hematologických příčin

- u anémie, bloku přenášení kyslíku....;
- bledost, stridor chybí.

Dyspnoe z poruch CNS

- útlum dýchacího centra – opiáty, koma, komoce, edému mozku, míšních obrny...;
- dýchání je nepravidelné, porucha vědomí, cyanóza, stridor je druhotný ze zapadlého jazyka.

Hrtanová dušnost

Z hlediska ORL zaujímá zvláštní místo dušnost při obstrukci hrtanu, proto ji zde vyčleňme.

- Je inspirační, je přítomen stridor, vtahuje se jugulum, nadklíčkové jamky a mezižebří;
- zapojuje se pomocné vdechové svalstvo;
- stridor – směs tónů a šumů v důsledku víření vzduchu a kmitání v oblasti stenózy;
- vtahování měkkých tkání do nitra hrudníku – dáno vzestupem podtlaku v době vdechu;
- často je provázena kašlem, chrapotem, dysfagií, horečkou, neklidem.

Tři stádia hrtanové dušnosti

Stádium kompenzace

- Přítomny příznaky popsané výše;
- vdech je prodloužen na úkor přestávky mezi výdechem a vdechem;
- dech je pravidelný, prokrvení je dobré;
- je možná kauzální léčba.

Stádium dekompenzace

- Mělká tachypnoe, vystupňovaný inspirační stridor;
- často motorický neklid, u dětí i pláč;
- ve spojení s odynofagií (epiglottitida) je pro bolest a vyčerpání naopak častá apatie a antalgické chování!!;
- děti a dospělí zaujímají polohu v sedě, v předklonu s pootevřenými ústy a s předsunutou bradou;
- ležící kojeneц hlavu zaklání, aby byl vstup do hltanu co největší;
- nastupuje cirkumorální a akrální cyanóza;
- toto stádium je alarmující, zvláště vzniklo-li rychle, jde-li o dítě nebo o kardiopulmonálně nemocného;
- léčba musí neodkladně uvolnit dýchací cesty;

Stádium sufokace - asfyxie

- Nepravidelné dýchání, obluzenost a cyanóza;
- vznikne-li náhle → acidóza, srdeční selhání, zástava dechu;
- toto stádium vyžaduje neodkladnou resuscitaci.

Zcela náhlá obstrukce hrtanu

- Reflektorická zástava dechu – ve spojení s laryngospasmem, nemocný nejeví známky dýchacího úsilí, rychle nastává zástava srdce;
- paradoxní pohyby hrudníku – dýchací úsilí se stupňuje, bránice svou kontrakcí působí vpadávání hrudníku.

Léčba

Symptomatická léčba

- akutní subglotická laryngitida – kortikoidy, inhalace studeného vzduchu (vazokonstrikce a dekongesce oteklé sliznice)
- alergický otok – adrenalin, metylprednisolon, kalcium, antihistaminika
- oxygenoterapie
- zajištění přístupu do dýchacích cest

Kauzální léčba

- odstranění cizího tělesa z dýchacích cest – Heimlichův manévr, bronchoskopické vyšetření^[1]

Urgentní vstup do dýchacích cest dítěte

Endotracheální intubace

 *Podrobnější informace naleznete na stránce Endotracheální intubace.*

- vyžaduje značné zkušenosti, materiální vybavení a farmakologickou přípravu pacienta.^[1]

Koniopunkce

 *Podrobnější informace naleznete na stránce Koniopunkce.*

- Nabodnutí trachey v oblasti nad prstencovou chrupavkou injekčními jehlami nebo i. v. kanylami.
- Nejvhodnější je provedení pomocí setu na Seldingerově principu, tj. jehla do dýchacích cest, skrze ní drátěný vodič a po něm dilatátor, na jehož konci je koniopunkční kanyla.

- Jednou z kanyl může být insuflován do dýchacích cest kyslík, další musí zůstat volné na výdech.^[1]

Koniotomie

 Podrobnější informace naleznete na stránce Koniotomie.

- Proříznutí trachey v oblasti nad prstencovou chrupavkou, pod chrupavkou štítnou, kde protínáme ligamentum cricothyroideum (lig. conicum).
- Nevhodná pro riziko přílišné devastace tenké dětské trachey a nebezpečí aspirace krve zejména z přetátého istmu štítné žlázy.^[1]

Tracheostomie

 Podrobnější informace naleznete na stránce Tracheostomie.

- Chirurgický výkon, který vyžaduje zkušenosti, materiální vybavení a anestezii.

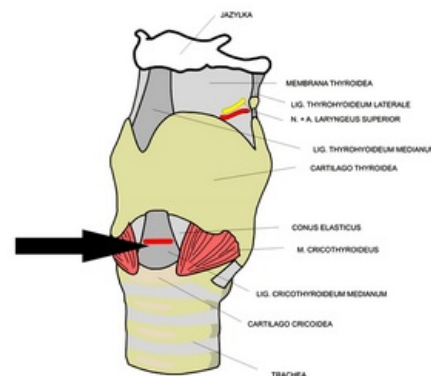
Odkazy

Související články

- Dušnost • Inspirační dušnost • Expirační dušnost
- Respirační insuficience

Zdroj

- BENEŠ, Jiří. *Studijní materiály* [online]. ©2007. [cit. 2009]. <http://jirben2.chytrak.cz/materialy/orl_jb.doc>.



Lokalizace koniopunkce a koniotomie.

Reference

1. MIXA, V. Urgentní dovednosti v dětském lékařství. *Pediatric pro praxi* [online]. 2007, roč. 8, vol. 5, s. 307-310, dostupné také z <<http://www.pediatricpropraxi.cz/pdfs/ped/2007/05/12.pdf>>.
2. LEBL, Jan, Kamil PROVAZNÍK a Ludmila HEJCMANOVÁ, et al. *Preklinická pediatrie*. 2. vydání. Praha : Galén, 2007. s. 106-107. ISBN 978-80-7262-438-6.



Článek neobsahuje vše, co by měl.

Můžete se přidat k jeho autorům (<https://www.wikiskripta.eu/index.php?title=Duc5%A1en%C3%AD&action=history>) a jej.

O vhodných změnách se lze poradit v diskusi.