

Diferenciální diagnostika závratí a tinitu/PGS (VPL)



Tento článek je určen pro postgraduální studium Všeobecného praktického lékařství

Článek je součástí vypracovávaných atestačních otázek, jejichž seznam můžete najít na portálu Všeobecného praktického lékařství.

Vertigo

Vertigo je pocit porušené rovnováhy. Je velmi častým příznakem v praxi, u pacientů starších 75 let se vyskytuje ve 45 %. Etiologie je rozmanitá. Pacienti jako "závrať" popisují i různé formy nevolnosti, proto je nutná pečlivá anamnéza.

Diagnostika

Rozlišení závratě:

- **systematické** – se složkou směru (je pravděpodobně vestibulární příčina) – pocit ztráty rovnováhy, jízdy ve výtahu, motání, sklon k pádům k jedné straně;
- **nesystematická** – bez směrové složky (různé etiologie) – nejistota, pocit omámení, motání se a vrávorání, tmy před očima, jako opilý.

Anamnéza

Zjišťujeme trvání, opakování, závislost na poloze (ortostatická závrať), benigní paroxysmální závrať při změně polohy, se ztrátou vědomí (dif.dg. synkopy), tranzitorní ischemická ataka, reverzibilní ischemický neurologický deficit, závrať při námaze či chůzi do schodů (susp. srdeční nedostatečnost), při bolesti hlavy (migréna), po traumatu, při nádoru, sporná je cervikogenní závrať, závrať po jídle (postprandiální hypotenze), při průvodním onemocnění (kardiálním, hypertenzi, při závadě kardiostimulátoru), se závislostí na pohybech hlavy např. pohledu nahoru (vertebrobazilární insuficience, benigní paroxysmální polohová závrať), spolu s tinitem a poruchou sluchu (u Meniérových chorob), s bolestmi ucha, ev. i s výtokem z ucha (při chronické otitis media), nebo při mastoiditidě, závrať zhoršující se chladem (např. u perforace ušního bubínku, st.p. operaci ucha), vlivem alkoholu, léků, škodlivých látek, st.p. úrazech hlavy, vliv zavření očí (zmizí-li při zavření očí – oční etiol.).

Fyzikální vyšetření

- **Interní** (měření TK, poruchy rytmu, srdeční vady, šelesty nad karotidami, anémie, ortostatická dysregulace: Schellongův test).
- **Neurologické** (vyšetření mozečkové symptomatologie, senzitivní polyneuropatie se ztrátou vnímání polohy, léze hlavových nervů – nervus trigeminus nebo nervus facialis, ukazující na proces v koutu mostomozečkovém):
 - **vyšetření chůze** – pády k jedné straně (pád k postižené straně – z **vestibulárních** příčin, ke zdravé straně – z **mozečkových** příčin), chůze se širokou bazí (stranově neutrální tendence k pádu – **cerebelární nebo senzitivní ataxie**);
 - **Rombergova zkouška** – pozitivní (při **proprioceptivní a senzitivní ataxie**), negativní (při **cerebelární** závratí);
 - **Unterbergerova zkouška chůze** – pozitivní (u **cerebelárních a vestibulárních poškození**).
- **Nystagmus** (**vestibulární** – v jednom směru, vyčerpává se, nikdy není vertikální; **centrální** – komplexní, měnící směr, směr i vertikální, nevyčerpává se).
- **Vyšetření ucha otoskopem** (herpes zoster oticus, otitis media, perforace), **vyšetření sluchu** (jednostranná hluchota obvykle vestibulární etiologie).

Další diagnostika

- **EKG** – ev. vyšetření dle Holtera (při podezření na poruchy rytmu);
- **laboratorní vyšetření** – krevní obraz, glykemie, kreatinin, jaterní testy, event. bazální TSH (při cíleném vyšetření není nutné testovat toto vše);
- event. odeslat **ke specialistovi** ORL, neurologovi, oftalmologovi, ortopedovi.

Diferenciální diagnostika vertiga

1. Interní příčiny:

- **snížený minutový srdeční objem** (při poruchách srdečního rytmu, srdeční nedostatečnosti, ICHS,

kardiomyopatiích, mechanické překážce v krevním oběhu, například aortální stenóze, ztrátě cirkulujícího objemu, při průjmu nebo při krvácení);

- **hypertenze** nebo **hypotenze** (například při ortostatické dysregulaci);
 - **porucha prokrvení mozku** (dehydratace, zvýšená krevní viskozita (s poruchou mikrocirkulace), hypoxémie (například důsledkem syndromu hyperventilace), anémie);
 - **poruchy metabolismu** (hypoglykemický nebo hyperglykemický prekomatózní stav, při thyreotoxické krizi, při uremii);
 - **infekce** (chřipkovitá onemocnění, spála, zarděnky, spalničky, příušnice, horečnaté infekce).
2. **Otologická etiologie:**
- **vestibulární neuritida** (jednostranný vestibulární deficit s akutně vzniklou rotační závratí, s vegetativním doprovodem – zvracením, se zvýšeným sklonem k pádům, rotujícím spontánním nystagmem a pocitem nemoci, přetrvává týdny a zvolna odeznívá, vůbec není přítomna porucha sluchu) – Terapie je nutná jen při silné nevolnosti při dráždění na zvracení ordinujeme antivertiginóza (jako např. **dimenhydrinát supp.** 100 mg 1–2× denně (v ČR spíše thiethylperazin supp.), od 3. dne polohovací cviky (tzv. "gymnastika labyrintu")
 - **benigní paroxysmální polohová závrať** (akutní, přetrvávající ataky rotačního vertiga, které jsou vyvolány určitým držením hlavy, nystagmus směřuje k níže položenému uchu, jinak je neurologický náález bez odchylek) – Způsoben je na podkladě kupulolithiázy (idiopatické nebo posttraumatické). – Terapie spočívá v polohovém tréninku. – Ke spontánní remisi dojde po několika měsících, polohovací cvičení remisi uspíší.
 - **Ménierova nemoc** (opakované několikahodinové ataky závratí, které jsou vždy provázené tinitem, pocitem tlaku v uchu, nedoslýchavostí pro postižení vnitřního ucha (na počátku záchvatu, později i v jeho průběhu), obvykle i se zvracením, spontánním nystagmem a sklonem k pádům určitým směrem) – Dif. dg.: odlišit pouhou ztrátu sluchu (bez závratí). – Terapie: zajistit klid na lůžku během ataky, z farmak antivertiginóza (dimenhydrinát supp. 100 mg 1–2× denně, v ČR jen v tbl. formě, tedy spíše thiethylperazin supp.) a v mezidobí betahistin 1.–3. týden 3×16 mg a poté 2–6 měsíců 3×8 mg.
 - **Kinetózy** Terapie: dimenhydrinát, event. scopolamin (v ČR je považován za nevhodný).
 - **Ototoxické látky** (aminoglykosidy, atropin, barbituráty, chinidin, salicyláty, alkohol, CO u velmi silných kuřáků, kovy jako arsen, olovo, rtuť, stříbro, jód, benzen, toluen, sirovodík, jedovaté látky při otravách masem a houbami).
3. **Neurologická etiologie:**
- **léze zadních míšních provazců;**
 - poškození **mozkového kmene nebo mozečku** (CMP, nádorem mozku, atd.);
 - **syndrom koutu mostomozečkového při neurinomu akustiku** (benigní pomalurostoucí nádor z buněk Schwannovy pochvy nervus VIII., výskyt převážně ve 4.–5. deceniu) – Přítomen je tinitus s progresivní nedoslýchavostí a poruchami rovnováhy, poruchy v oblasti inervace nervus trigeminus (snížen korneální reflex) a s parézou nervus facialis, později se přidávají i pyramidové příznaky a známky nitrolební hypertenze. – Terapie – operace na neurochirurgii! – CAVE: může jít o částečnou manifestaci generalizované formy neurofibromatózy (Morbus Recklinghausen);
 - **roztroušená skleróza** (synonymum = *sclerosis multiplex*);
 - **epileptické záchvaty** – aura charakteru záchvatu.
4. **Oftalmologická etiologie:**
- **refrakční vady** (závrať ze začátku používání nových brýlí, při refrakčním rozdílu >3 dioptrie, po jednostranné operaci katarakty);
 - po požití **alkoholu**, st.p. **kraniocerebrálním traumatu**, při **únavě**, při **latentní šilhavosti**;
 - **poruchy očních svalů** (inervace nervus III, IV, VI) – u starších osob např. při poruchách prokrvení, ppři diabetes mellitus, u hypertoniků, myasthenie gravis, při roztroušené skleróze (internukleární oftalmoplegie), při nádorech, při zvýšeném nitrolebním tlaku;
 - **akutní záchvat glaukomu** – silné bolesti + tvrdý oční bulbus + červené oko.
5. **Reflektorický původ** (susp.):
- při **pseudoradikulárním syndromu C-páteře**;
 - při **blokádě C-páteře**.
6. **Psychogenní závrať:**
- je velmi častá – až 30 % – "ztráta opory, jako na kraji propasti";
 - překrývá se s funkční poruchou regulace TK.

Terapie – zásady

Zahájení kauzální terapie dle základního onemocnění. Při stařecké závratí (etiolo. hypoperfuze mozku) při dehydrataci – zvýšit příjem tekutin (rehydratovat). Při ortostatické dysregulaci – ranní chladnou sprchu (povzbudit krevní oběh), klasická Kneippova léčba (fyzioterapie – zvl. vodoléčba, pohybová léčba, fytooterapie,... k celkovému posílení organismu), sport, ranní káva před vstáváním, eventuálně i léky – např. etilefrin 1×25 mg denně (v ČR neregistrován – spíše užít např. *Gutron*).

Polohová gymnastika

Jde o uvolňovací manévr (tzv. Semontův manévr) při polohové závratí. Benigní paroxysmální polohová závrať (z vestibulárního aparátu) se projevuje pod obrazem několik sekund či minut trvající závratí po ulehnutí, vleže nebo při změně polohy. Provede se odborné vyšetření ORL a terapie polohovým tréninkem. Prognóza je příznivá – spontánní remise, při cvičení s nevyhýbání se pohybu se remise uspíší. Pravostranné: otočit hlavu doleva o 45° a při sedu vprostřed na lůžku (nohy svěšeny) – co nejrychleji položit na bok (na obě strany), se zachovaným sklonem hlavy. Uvolněné otolity se dostanou setrvačností mimo lokalizaci, kde dráždily vestibulární aparát.

Ménierova nemoc

Endolymfatický hydrops vedoucí ke *smíšení perilymfy a endolymfy* – s následným výpadkem funkce vestibulárního aparátu – rovnováhy a sluchu. Projeví se záchvatem **rotačních závratí** s **nedoslýchavostí** a **tinitem** (typická trias) s trváním několika minut až hodin. Bývá přítomen **spontánní nystagmus** k nemocnému uchu a **často i zvracení**.

Odeslat ke specialistovi ORL a dále dle něj:

- **klid na lůžku, antiemetika, antivertiginóza.**
- Při silném zvracení infuze a zkusit **betahistidin**;
- při četných záchvatech a resistenci k terapii je doporučena **operace**: sakulotomie, labyrintový zkrat event. neurektomie nervus vestibularis).

Prevence stravou s omezením soli a tekutin, vyhýbat se spouštěčům – stresu, alkoholu a nikotinu, a preventivně podáváme **betahistidin 3x denně tbl. p.o.**

 *Podrobnější informace naleznete na stránce Ménièreova choroba.*

Tinitus

Zařazení

Patří mezi **onemocnění vnitřního ucha**.

Dělení onemocnění vnitřního ucha:

- Kochleární nedoslýchavost;
 - náhlá porucha sluchu;
 - presbycusis;
 - poškození hlukem (akustické trauma);
 - **tinnitus** (ušní šelesty).
- Vestibulárního aparátu:
 - vestibulární neuropatie;
 - benigní paroxysmální polohová závrať;
 - Menierova nemoc.
- Záněty vnitřního ucha – labyrintitida.
- Toxické poškození vnitřního ucha.
- Poranění vnitřního ucha:
 - commotio labyrinthi;
 - ruptura membrány okrouhlého okénka.

Klinický obraz

Klinický obraz je individuální a velice **variabilní**.

Tinitus popisujeme

- **dle druhu** (jako šumění, syčení, bručení, praskání, pískání, zvonění),
- **dle trvání** (jako konstantní nebo záchvatovitý) a
- **dle charakteru** (jako rovnoměrný nebo pulsatorický).

Diagnostika

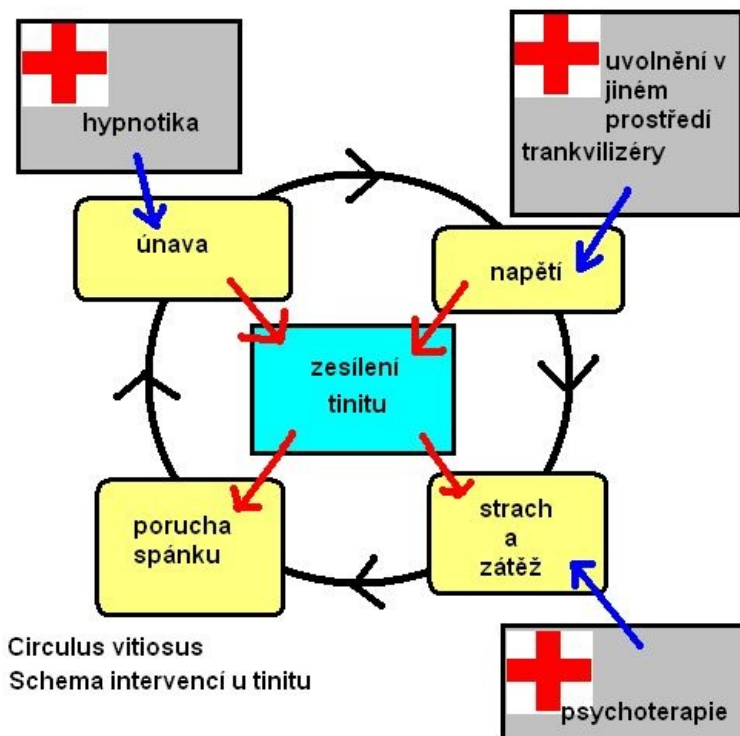
Po určení základní diagnózy tinitu odešleme ke specialistovi ORL.

Diferenciální diagnostika

- Sekreторická otitida.
- Náhlá porucha sluchu.
- Ménièreova choroba.
- Neurinom akustiku – schwannom n.VIII.
- Vertebrokokchleární syndrom.
- Angiom.
- Anémie.

Terapie

- **Terapie dle základního onemocnění.**
- Při idiopatickém tinitu a terapeutické rezistenci ještě po 6 měsících od zahájení léčby indikujeme pacienta ke **kognitivně-behaviorální terapii**.
- Fytoterapie – preparáty **Ginkgo biloba**.



Odkazy

Související články

- Vertigo
- Vertigo/PGS/diagnostika
- Vertigo/PGS (VPL)
- Tinnitus
- Tinitus/PGS (VPL)

Použitá literatura

- GESENHUES, S a R ZIESCHÉ. *Vademecum lékaře : Všeobecné praktické lékařství*. 1. české vydání. Praha : Galén, 2006. ISBN 80-7262-444-X.