

Diagnostické zobrazovací metody při vyšetření zažívacího traktu

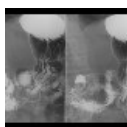
RDG vyšetření jícnu a žaludku

Skiagrafie

Jícen lze na prostém snímku zobrazit pouze, je-li patologicky změněn.

- Při objemné **hiátové hernii** se může zobrazit v srdečním stínu oválný útvar s hladinkou,
- zobrazit lze i výrazně rozšířený jícen se zbytky potravy při **achalázii**.
- Při perforaci jícnu dochází ke vzniku **pneumomediastina**, které vytváří dvojí konturu na jeho okraji, či pneumocolum.
- Objemná žaludeční bublina s hladinou se zobrazuje při **distenzi** žaludku.

Skiaskopie



RTG žaludku: ulcer bulbi duodeni (<http://atlas.mudr.org/Case-images-Duodenal-bulb-ulcer-733>)

Ačkoliv skiaskopii z části nahrazuje endoskopické vyšetření, má stále své spektrum indikací.

- **Polykací akt a RTG jícnu:** RTG vyšetření jícnu baryovou kontrastní látkou za skiaskopické kontroly. Prokázat lze např. divertikl, hiátovou hernii, svůj charakteristický obraz mívají i jícnové varixy, refluxní ezofagitida. RTG jícnu je stěžejním vyšetřením u tumorosních stenóz při plánování intervenční léčby – zavedení jícnového stentu.
- **RTG jícnu vodnou kontrastní látkou:** je indikováno např. při pooperačních stavech pro vyloučení netěsnosti anastomozy a posouzení její průchodnosti, hodnocení je však orientační. Toto vyšetření je indikováno i při podezření na uvážnutí sousta v jícnu (např. rybí kost), zde se navíc podává vatička namočená v kontrastní látce, která se může v místě uvážnutí sousta zachytit.
- **RTG žaludku:** vyšetření téměř zcela nahrazeno endoskopií. Hodnotit lze například rozsah tumorosní infiltrace, vředy.
- **Videofluoroskopie:** speciální vyšetření u poruch polykání, kdy se polykací akt zaznamená s vysokým časovým rozlišením (20 fps) k funkčnímu hodnocení jednotlivých fází polykacího aktu.

Ultrasonografie

Ultrasonograficky lze zobrazit část krčního jícnu nalevo za štítnou žlázou. Dále lze zobrazit žaludek, zde je však velmi omezené hodnocení: zadní stěna nemusí být pro náplň zcela zobrazitelná. Na USG lze zobrazit i gastroezofageální reflux u novorozenců a kojenců, ale použití této metody se však v současnosti nedoporučuje pro její nízkou specifitu.^[1]

Endoskopická ultrasonografie

EUS má velmi dobré rozlišení pro patologie na sliznici jícnu, žaludku, duodena a přilehlého okolí (pankreas, uzliny).

Výpočetní tomografie (CT)

CT jícnu se provádí nejčastěji při stagingu tumorů. Pacient těsně před spuštěním vyšetření polkne doušek kontrastní látky, aby se dobře zobrazilo lumen. CT žaludku se provádí po perorálním příjmu 500–1000 ml vody, který zajistí jeho dobrou distenzi.

Angiografie

Angiografické vyšetření je obvykle indikováno s výhledem intervenčního výkonu při stavění krvácení, kde selhala endoskopie a při vysokém riziku operačního výkonu.

RDG vyšetření tenkého střeva

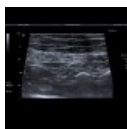Anatomie tenkého střeva

 Podrobnější informace naleznete na stránce *Tenké střevo*.

RTG nativní snímek břicha

Nativní snímek břicha je základní vyšetřovací metodou u akutních stavů k vyloučení ileozního stavu či pneumoperitonea. Dále je vhodné pro kontrolu vývoje ileosního stavu. Radiační zátěž cca 1 mSv.

Ultrazvuk



USG: zánětlivé zesílení stěny aborálního ilea u Crohnovy nemoci (<http://atlas.mudr.org/Case-images-Crohn's-disease-of-terminal-ileum-and-colon-494>)

Ultrazvuk je rovněž základní vyšetřovací metoda, tenké střevo však obvykle nelze zobrazit celé – část je překryta plynem, dále u obézních pacientů nelze použít lineární sondy o vyšší frekvenci (lepší rozlišení pro mělčeji uložené struktury). Detekuje rozšíření stěny, hypervaskularizaci při zánětu (barevné mapování), okolní tekutinu (ascites), distenzi kliček tekutinou (ne však vzduchem – ten omezuje vyšetřitelnost). Bez radiační zátěže.

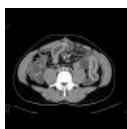Pasáž GIT

Dynamické vyšetření, kdy pacient vypije kontrastní látku, jejíž průchod trávicím traktem je sledován pod skiaskopickou kontrolou a dokumentován skiagrafií. Indikováno u pacientů s poruchou pasáže (subileosní stavy). Radiační zátěž odhadována na 2–3 mSv.

Enteroklýza

Po zavedení nasojejunální sondy za duodenojejunální ohbí pod skiaskopickou kontrolou se do sondy podá baryová kontrastní látka, poté roztok methylcellulózy. Kontrastní látka postupně naplní tenké střevo a zobrazí jeho reliéf. Indikováno u podezření na onemocnění tenkého střeva (typicky Crohnova nemoc). Není indikováno jako akutní vyšetření. Radiační zátěž odhadována na 2–3 mSv, nicméně ICRP ve zprávě z roku 2008 uvádí 7,8 mSv.

CT tenkého střeva



CT enterografie: zánětlivé postižení kliček ilea při Crohnově chorobě (<http://atlas.mudr.org/Case-images-Crohn's-disease-of-the-small-bowel-44>)

- **CT enteroklýza:** Podobně jako při klasické enteroklýze se zavede nasojejunální sonda, kterou se podá roztok methylcellulózy (2000 ml). Nitrožilně se podá spasmolytikum (*Buscopan*) pro zpomalení střevní pasáže a ovlivnění spasmů a provede se CT břicha a malé pánve s kontrastní látkou i.v.
- **CT enterografie:** Roztok (obvykle) Mannitolu v množství 1500–1700 ml pacient popije 45–55 minut, poté se nitrožilně podá spasmolytikum (*Buscopan*) a provede se CT břicha a malé pánve s kontrastní látkou i.v.
- **CT břicha (routine):** klasické CT břicha a malé pánve s k.l. i.v. indikováno obvykle u akutních případů.

Nevýhodou CT je vyšší radiační zátěž (cca 7 mSv), tu však lze u hubených pacientů snížit pomocí low-dose techniky až na 3 mSv. Při vyšetření se zobrazí jak stěna střeva tak i extraintestinální struktury (absces, ascites, postižení skeletu, afekce parenchymatousních orgánů). CT enterografie je pro pacienta příjemnější než CT enteroklýza, musí však vypít požadované množství roztoku mannitolu (ten je lehce nasládlý). Protože mannitol ani metylcelulóza se nevstřebávají, dostavuje po vyšetření u většiny pacientů průjem. U neakutních případů je CT nebo MR enterografie metodou volby.

MR tenkého střeva

Používá se distenze tenkého střeva rovněž např. roztokem mannitolu per os, spasmolytikum a k.l. i.v. Ideální jsou rychlé sekvence, není radiační zátěž. MR enterografie je metodou volby pro zobrazení tenkého střeva v rámci diagnostiky IBD (zánětlivého střevního onemocnění).

RDG vyšetření tlustého střeva

Anatomie tlustého střeva

 Podrobnější informace naleznete na stránce *Tlusté střevo*.

Nativní snímek břicha

Nativní snímek břicha je základní vyšetřovací metodou u akutních stavů – k vyloučení **ileozního stavu**, **pneumoperitonea** (např. při perforaci divertiklu), distenze tlustého střeva při pneumatose, toxického megacolon. Obraz edematousních hauster (tzv. *"thumbprinting"*) lze nalézt u zánětlivých či ischemických změn. Závažným příznakem je **nález plynu** ve stěně střevní, který ale bývá lépe zobrazitelný na CT. Množství formované stolice nalézáme u zácpy.

Ultrazvuk

Ultrazvuk je **metodou první linie** u akutních stavů, jeho výpovědní hodnota je však často limitována vyšetřitelností pacienta (obézní pacienti s pneumatosou jsou prakticky nevyšetřitelní). Ultrazvukem lze rozpoznat:

- **Zánět stěny tlustého střeva (kolitidu):** rozšíření stěny střevní nad 3–4 mm, prosáknutí submukosy (hyperechogenní vrstva), zvýšená vaskularizace v barevném záznamu.
- **Divertikulitidu:** segmentální edématozní změny obvykle v oblasti sigmatu či aborálního descendens. Zobrazit lze i samotný zánětlivě změněný divertikl ev. s reakcí okolního tuku.
- **Epiploickou appendicitidu:** okresek hyperdenzního prosáklého tuku na antimesenterální straně tlustého střeva (obvykle sigmatu) v místě maximální bolestivosti.
- **Appendicitidu:** prosáknutí stěny appendixu s jeho zbytněním (průměr nad 6 mm), prosáknutí okolního tuku, bolestivost pod sondou.
- **Ileus:** jen **někdy** lze zobrazit distenzi tračníku tekutinou – obvykle je totiž přítomno i větší množství plynu a tlusté střevo tak nelze dobře vyšetřit.
- **Nádory:** jen **zřídka** se podaří zobrazit ev. nádor tlustého střeva, většina kolorektálních karcinomů je lokalizována aborálně (rektum, sigma) a mimo dosah vyšetření. Ultrazvuk ale dobře zobrazí např. jaterní metastázy.

Irigografie

Irigografie je **dvojkontrastní vyšetření tlustého střeva**. Pacient musí být před vyšetřením vyprázdněn – příprava Fortransem či roztokem MgSO₄ (jako před kolonoskopií).

Po zavedení rektální rourky se **aplikuje baryová suspenze a poté se insufluje vzduch**. Pacienta je nutné během vyšetření polohovat – roztok BaSO₄ je tekutý a "voda teče z kopce" – tak aby došlo k rovnoměrné dvoukontrastní náplni celého tlustého střeva. Známkou naplnění celého tlustého střeva je pak reflux kontrastní látky do terminálního ilea či naplnění appendixu (je-li).


Vyšetření je vhodné k **zobrazení tumorosních změn, polypů**, lze použít i k zobrazení pozánětlivých změn a rozsahu poškození při divertikulose. Nadřazenou metodou je samozřejmě klasická (fibro-optická) kolonoskopie a vyšetření se tedy provádí u pacientů, kteří s klasickou kolonoskopií nesouhlasí, či tuto nelze kompletně provést pro nepříznivé anatomické poměry (ostrý ohyb, adheze). Na pracovištích, kde je dostupná CT kolonografie, by měla být preferována CT kolonografie, protože má vyšší výtěžnost.

Defekografie

Defekografie je skiaskopické vyšetření defekačního mechanismu. Rektální rourkou se naplní rektální ampula a část aborálního sigmatu kontrastní látkou, která je zahuštěna.

Při vyšetření se sleduje:

- pohyby dna pánevního: pokles dna pánevního,
- vyklenování stěny rekta při defekaci: ventrální a dorzální rektokéla,
- prolaps rektální sliznice,
- anorektální úhel: nedostatečný rozvoj při spasticitě m. puborectalis,
- residuum po defekaci: významné nad 1/3 počáteční náplně.



Defekografie: intususcepce druhého stupně, pokles dna pánevního (<http://atlas.mudr.org/Case-images-R-ectal-intususception-second-degree-defecography-382>)

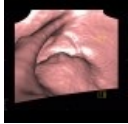
CT kolonografie

Jedná se o **CT vyšetření břicha a malé pánve se speciální přípravou tlustého střeva**. Pacient musí být opět vyprázdněn (příprava Fortransem, roztokem MgSO₄ nebo jiným projímadlem). Na některých pracovištích se přidává tzv. "značení stolice" (angl. fecal tagging), kdy se perorálně podanou kontrastní látkou zvýší denzita reziduálního obsahu tračníku, který tak lze lépe odlišit od polypů. Před samotným vyšetřením se provede insuflace tlustého střeva vzduchem či CO₂ cestou rektální rourky. Vyšetření lze provést jak nativně (jako screening s otázkou přítomnosti polypů), nebo při **podání jodové kontrastní látky** i.v. při jiných indikacích. Provádí se celkem dva skeny, nejdříve na zádech, poté na břiše – v tlustém střevě obvykle zůstává něco tekutiny, která by při jediné poloze mohla překrýt ev. patologii. Hodnocení provádí zkušený radiolog (dop. minimálně 50 provedených vyšetření pod dohledem jiného radiologa).

Základní metodou hodnocení CT kolonografie je metoda **virtuální endoskopie** (jakoby "průlet tlustým střevem"), nalezené léze se dále hodnotí ve 2D (multiplanární rekonstrukce, tenké řezy). **Nevýhodou** CT kolonografie je **radiační zátěž** (druhý sken se však obvykle provádí v low-dose režimu, v případě screeningové indikace oba skeny) a **nemožnost provést biopsii**. Výhodou je zobrazení extraintestinálních struktur (mesenterium, uzliny, játra – staging), zobrazení o něco větší plochy střevní stěny než umožňuje optická kolonoskopie a větší komfort při vyšetření (než při optické kolonoskopii).

CT kolonografie není akutním vyšetřením. Při podezření na Crohnovu nemoc a nekompletní kolonoskopii je vhodnější indikovat CT enterografii, která zobrazí jak tenké střevo, tak v mnoha případech dobře i tlusté střevo – nelze však hodnotit ev. polypy.

CT kolonografii bychom měli provádět nejdříve jeden a půl měsíce po odeznění akutní divertikulitidy kvůli zvýšenému riziku perforace při insuflaci.



CT kolonografie: tumor rekta (<http://atlas.mudr.org/Case-images-Rectal-tumour-virtual-colonography-1113>)

CT břicha, pánve (routine)

Rutiní CT břicha a pánve se dobře uplatní u akutních stavů. Před vyšetřením se per os podává **roztok jodové kontrastní látky** (10–20 ml v 500–1000 ml), v případě nebezpečí z prodlení lze od per os přípravy upustit. Při vyšetření lze zobrazit:

- I minimální množství volného vzduchu (pneumoperitonea).
- Distenze tlustého (ale i tenkého střeva) tekutinou a plynem u ileosních stavů.
- Zóna přechodu mezi distendovaným a nedistendovaným střevem: místo obstrukce.
- Prosáknutí stěny tlustého střeva: kolitida, ischemie.
- Větší nádory tlustého střeva (ne však menší polypy, obtížně i ploché léze).
- Plyn ve stěně střevní, absenci sycení střevní stěny, uzávěr tepen a žil (dle fáze vyšetření) u střevní ischemie.
- Divertikly: jsou-li četnější či v zánětlivém infiltrátu při **divertikulitidě**.
- Apendicitidu u jinak zdravých jedinců.

MRI tlustého střeva

MRI je indikováno při stagingu tumorů rekta a rektosigmatu. Dále existuje vyšetření podobné CT kolonografii – MR kolonografie, které se ale rutinně neprovádí.

Odkazy

Reference

1. VANDENPLAS, Yvan a Colin D RUDOLPH, et al. Pediatric gastroesophageal reflux clinical practice guidelines: joint recommendations of the North American Society for Pediatric Gastroenterology, Hepatology, and Nutrition (NASPGHAN) and the European Society for Pediatric Gastroenterology, Hepatology, and Nutrition (ESPGHAN). *J Pediatr Gastroenterol Nutr* [online]. 2009, roč. 49, vol. 4, s. 498-547, dostupné také z <https://journals.lww.com/jpgn/Fulltext/2009/10000/Pediatric_Gastroesophageal_Reflux_Clinical.22.aspx>. ISSN 0277-2116.