


Dentinogenesis imperfecta



Dentinogenesis imperfecta je geneticky podložené autozomálně dominantní onemocnění, při kterém jsou zuby hnědé až šedomodré. Příčina onemocnění tkví v abnormální diferenciaci odontoblastů, které produkují nedostatečně kalcifikovaný dentin.

 Podrobnější informace naleznete na stránce [Vrozené vady dentinu](#).

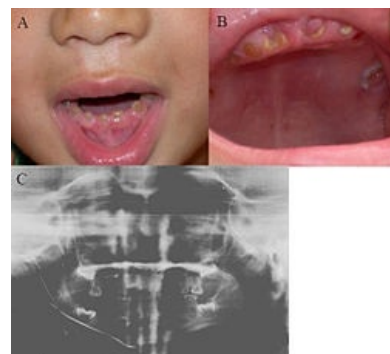Odkazy

Související články

- Amelogenesis imperfecta

Použitá literatura

- ČIHÁK, Radomír, et al. *Anatomie*. 2. vydání. Praha : Grada, 2002. 488 s. ISBN 80-247-0143-X.
- KLEPÁČEK, Ivo. *Anatomie zubů, parodontium, vývoj zubů* [přednáška k předmětu Anatomie, obor Zubní lékařství, 1. LF UK]. Praha. listopad 2010. Dostupné také z <<https://el.lf1.cuni.cz/zub07>>.



Dentinogenesis imperfecta