

# Dětské zlomeniny a epifyzeolýzy

U dětí se vyskytují některé typy zlomenin, které v dospělosti nevidáme. Obecně rozdělujeme dětské zlomeniny:

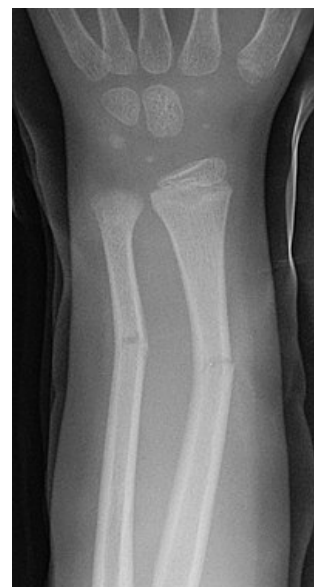- **separace epifýz a epifyzární zlomeniny**
- **zlomeniny z ohnutí** – jsou zrádné, není vidět linie lomu, kosti jsou pouze ohnuty – tzv. **bowing** zlomeniny
- **zlomeniny typu vrbového proutku** – fraktura kosti bez porušení periostu – tzv. **greenstick** zlomeniny
- **kompresní, „torus“ zlomeniny**

## Separace epifýz

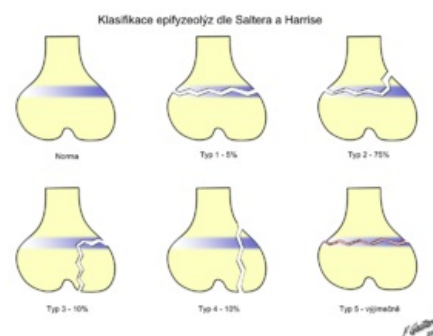
- růstové chrupavky jsou nejslabším místem dětského skeletu (ligamenta jsou několikrát silnější, proto nedojde k luxaci, ale láme se epifýza)
- k oddělení dochází hlavně v hypertrofické zóně růstové chrupavky, ve vrstvě degenerace a provizorní kalcifikace

## Klasifikace dle Saltera a Harrise

- **1. typ – čistá separace epifýzy v růstové spáře**
  - nedochází ke kostní lézi, pokud není dislokována, lze ji přehlédnout
  - pokud není postižena germinální vrstva, je prognóza dobrá
- **2. typ – separace fýzy, ale v určitém místě dochází k lomu směrem do metafýzy**
  - na rtg vidíme trojúhelníkovitý fragment (Thurston-Hollandovo znamení)
  - také nebývá porucha růstu
  - typ 1 a 2 jsou epifyzeolýzy
- **3. typ – pravé epifyzární zlomeniny**
  - lomná linie začíná v kloubu, probíhá jádrem epifýzy do periferie
  - pravděpodobnost poruchy růstu kosti je značná
- **4. typ – transepimetafyzární zlomeniny**
  - také bývá porušen epifyzární cévní systém – poruchy růstu
- **5. typ – úrazy růstové spáry způsobené axiální kompresí**
  - u čerstvého poranění je diagnostika značně problematická



Zlomenina typu vrbového proutku – RTG



Klasifikace dle Saltera-Harrise

## Terapie

- děti často snášejí úrazy končetin překvapivě dobře a negativní rtg často nic neznamená!
- někdy je dobré doplnit rtg zdravé končetiny (speciální – karpální kosti, patella aj.)
- dominuje konzervativní léčba
- obecně – konzervativně řešíme typy 1, 2 a 5 (typy 3 a 4, není-li dislokace)

## Dětské zlomeniny za zvláštních okolností

- **porodní zlomeniny** – nejčastěji klíček, pak diafyzární fraktury humeru a femuru
- zlomeniny u **syndromu týraného dítěte** – dítě je zakřivené, vystrašené, na kůži hematomy, sufúze, vícečetné epifyzární separace
- **patologické zlomeniny** – u benigních kostních afekcí – hlavně juvenilní kostní cysty, neosifikující fibrom, chondrom aj.

## Následky dětských zlomenin

- většina se hojí bez následků
- může dojít k poruchám růstových plotének
- nejčastější příčina zástavy růstu kosti – vytvoření tzv. **kostních můstků**
  - **vyhojovací můstek** – vznikl ve štěrbině nedokonale reponované fýzy v distrakci
  - **osteonekrotický můstek** – porušením buněk rezervní a proliferativní zóny v důsledku poruchy

- epifyzeálních tepének
- podle umístění v kosti jsou můstky:
  1. *periferní* – osová deviace končetiny
  2. *centrální* – zkrácení končetiny, dalším růstem se růstová spára deformuje do kuželovitého tvaru („tenting“)
  3. *kombinovaný* – nejzávažnější – zkrácení i angulace

## Odkazy

### Související články

- Coxa vara adolescentium

### Zdroj

- BENEŠ, Jiří. *Studijní materiály* [online]. [cit. 2009]. <<http://jirben.wz.cz>>.

### Použitá literatura

- DUNGL, P, et al. *Ortopedie*. 1. vydání. Praha : Grada Publishing, 2005. 1273 s. ISBN 80-247-0550-8.