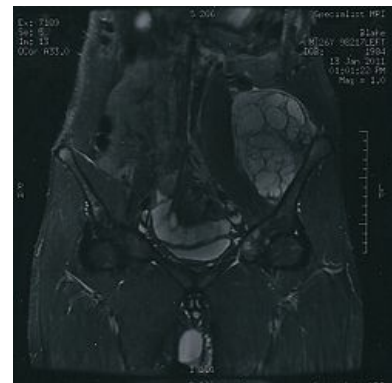


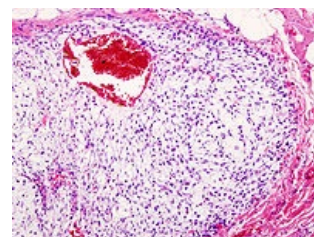
Chondrosarkom

Chondrosarkom je jeden z nejčastějších maligních nádorů kosti, jde o nádor dospělého věku.

- V metafýze proximální části humeru, femuru, tibie, i jinde.
- Vzniká primárně, nebo malignizací enchondromu, exostózy.
- Typicky: muž 40–70 let, stěžuje si na bolesti gluteální krajiny, oblasti kyčelního kloubu nebo na bolesti stejnostranného stehna/kolene, na postiženou končetinu napadá, bolesti se postupně zhoršují a neustupují v klidu.
- **Rentgenový obraz:** nitrokostní osteolytická léze s ostrůvky kalcifikací.
- **Histologický obraz:** lobulárně uspořádané masy chrupavčité tkáně s buněčnými atypiami.
- **Terapie:** jedinou léčbou chirurgické odstranění nádoru: široká/radikální resekce nádoru, ev. metastasektomie při solitárním postižení plic.



Chondrosarkom levé pánve



Chondrosarkom



Článek neobsahuje vše, co by měl.

Můžete se přidat k jeho autorům (<https://www.wikiskripta.eu/index.php?title=Chondrosarkom&action=history>) a jej.

O vhodných změnách se lze poradit v diskusi.

Odkazy

Související články

- Osteosarkom
- Spinální nádory

Použitá literatura

- SOSNA, A., P. VAVŘÍK a M. KRBEC, et al. *Základy ortopedie*. 1. vydání. Praha : Triton, 2001. ISBN 80-7254-202-8.
- GALLO, Jiří, et al. *Ortopedie pro studenty lékařských a zdravotnických fakult*. 1. vydání. Olomouc : Univerzita Palackého v Olomouci, 2011. ISBN 978-80-244-2486-6.