

# Cholelitiáza

Cholelitiáza je nejčastější onemocnění žlučových cest, jedna z nejčastějších operačních indikací. Dle pitevních nálezů je cholelitiázou postiženo až 20–30 % obyvatelstva. Vyskytuje se čtyřikrát více u žen, častější u obézních, diabetiků a nemocných s prehepatálním (hemolytickým) ikterem.

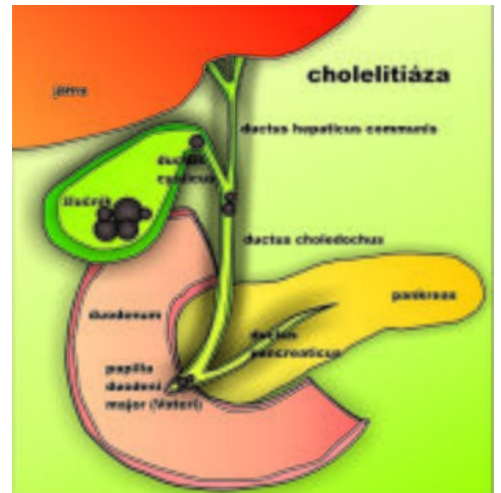
## Patogeneze

**Choledocholitiáza** může být primární nebo častěji sekundární – vycestování kamenu ze žlučníku do žlučovodu. Kameny vznikají při nepoměru mezi koncentracemi základních složek žluči (cholesterol, soli žlučových kyselin a fosfolipidy). **Složení kamenů:**

- bilirubin, žlučové kyseliny, kalcium.

### Dělení:

- **dle převažujících složek,**
  - **cholesterolové** – solitární, kulovité, na řezu radiální uspořádání krystalků cholesterolu, vznikají při zvýšené koncentraci cholesterolu ve žluči (příčina – dieta s vysokým obsahem tuků),
  - **pigmentové:**
    - **černé** – tuhé, mnohočetné, bývají ve žlučníku při hemolytickém ikteru (zvýšení obsahu bilirubinu),
    - **hnědé** – mazlavé, bývají ve žlučovodech při cholestáze a zánětu,
  - **smíšené** (u nás nejčastější) – mnohočetné, fasetované kameny, vyskytují se především ve chronicky zánětlivě změněném žlučníku, jejich přítomnost je považována za prekancerózu,
- **dle tvaru** – tzv. písek („žlučové bláto“), větší kameny solitární či mnohočetné (mnohočetné kameny mají polyedrický tvar s ploškami – fasetami – v místech vzájemného styku → fasetované kameny).



## Etiologie

- **Dieta s vysokým obsahem tuků** – cholesterolové kameny,
- **hemolýza** – černé pigmentové kameny,
- **cholestáza** – v choledochu hnědé pigmentové kameny,
- **zánět** – v choledochu hnědé pigmentové kameny, ve žlučníku smíšené kameny,
- **kameny** mohou být jak příčinou, tak důsledkem zánětu a cholestázy,
- obstrukce cystiku působí žlučníkovou koliku a může vést k akutní cholecystitidě,
- za rizikové faktory se považuje tučná strava, obezita, hemolytické stavy, těhotenství, DM
  - **5F** je pomůcka pro zapamatování základních rizikových faktorů:
    - **F**at (obezita), **F**emale (žena), **F**orty (nad 40 let), **F**ertile (plodnost/těhotenství), **F**air (světlovlasý), některé studie navrhuji přidání šestého F, **F**amily history (rodinná anamnéza) <sup>[1]</sup>.

## Klinický obraz

### Forma asymptomatická

Konkrement v tomto případě je obvykle náhodným nálezem během UZ vyšetření břicha, jinak je zcela asymptomatický. Cholecystektomie může vést ke vzniku postcholecystektomického syndromu, což znamená přechod do symptomatické formy, a proto je při asymptomatickém průběhu indikována pouze u rizikových skupin pacientů (imunosuprese, DM, pacienti před transplantací...).

### Forma symptomatická

#### Nekomplikovaná

Nekomplikovaná cholelitiáza se může projevovat jako **biliární dyspepsie** s nespecifickými příznaky – 🍷 tlak v epigastriu, nauzea, zvracení, 🍷 říhání, meteorismus a 🍷 pocit napětí po jídle s tuky.

Dalším typickým projevem je **biliární kolika** při uzavěru cystiku kamenem – náhlá bolest ve středním epigastriu se šířením do pravého podžebří, s propagací do zad a bez úlevové polohy, často doprovázena 🍷 reflektorickým zvracením (= po zvracení nenastává úleva). Provokačním momentem může být dietní chyba (záchvat cca za 3-5 hod po jídle bohatém na tuky) a stres, charakteristické jsou také noční záchvaty vzhledem ke snazšímu ucpání cystiku v horizontální poloze. Pozitivní je Murphyho příznak – palpační bolestivost v místě žlučníku při inspiriu.

#### Komplikovaná

Komplikovaná cholelitiáza může být doprovázena řadou stavů: cholecystitidou, obstrukčním ikterem, cholangitidou, akutní pankreatitidou, píštělí, hydropsem a empyemem žlučníku atd.

## Diagnóza

- Prostá žlučníková kolika trvá několik hodin.
- Déle trvající bolesti – podezřelé ze začínajícího zánětu žlučníku.
- Obvykle typický klinický obraz, k potvrzení – USG, rtg břicha (kameny, obsahují-li Ca).

- Perorální cholecystografie, příp. cholangiografie – doporučuje se až po odeznění bolestí (třeba až za 2–3 týdny).
- Přesnou představu o tvaru a uložení nám poskytuje ERCP.

## Komplikace

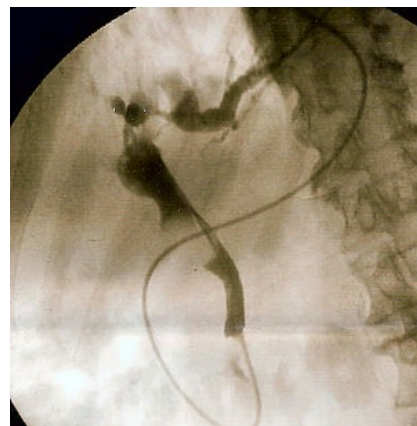
- Akutní a chronická cholecystitida – různý stupeň zánětu nacházíme vždy, těžko rozhodnout, co bylo první;
- Hydrops žlučníku – ucpáním cystiku, hmatný hruškovitý útvar v podžebří;
- Choledocholitiáza – menší kameny projdou cystikem, mohou se zablokovat v papile – pankreatitida, obstrukční ikterus, cholangitida; ...
- Při srůstech s okolím mohou kameny vycestovat biliodigestivní píštělí do okolních struktur – doudenum (biliární ileus při doputování konkrémentu k ileocékálnímu přechodu), colon transversum, choledochus, břišní stěna (cholecystokutánní píštěl)
- Karcinom žlučníku

## Diferenciální diagnostika

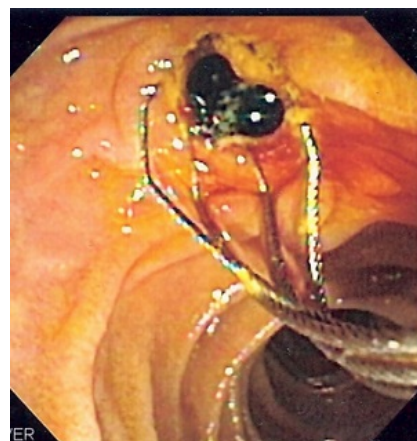- Vřed, pankreatitida, hepatitida, karcinom žlučníku, distenze hepatálního ohbí colon, dráždivý tračník, subhepatální apendicitida, ledviny, AIM a další.

## Terapie

- Koliku bez infekce léčíme akutně (tedy v první době) klidem na lůžku, místní aplikace teplých obkladů (pokud jsme si jisti, že nejde o zánět).
- Podáváme analgetika a spasmolytika (Spazmoveralgin, Dolsin; ...).
- První dva dny, do zklidnění čajová dieta.
- Po odeznění záchvatu žlučnicková dieta.
- Konzervativní léčba litiázy (kromě cholesterolových) neexistuje;
  - podávání kys. chenodeoxycholové – rozpuštění cholesterolových kamenů, časté recidivy.
- Litotrypse – ve srovnání s předchozím má malé výsledky.
- Metoda volby – cholecystektomie – klasicky či laparoskopicky v druhé době;
  - má být provedena co nejdříve po průkazu cholelitiázy – tím zmenšíme procento komplikací, počet recidiv kolik.
  - je indikována u všech pacientů se symptomatickou cholecystolitiazou
  - asymptomatická litiáza naopak není indikací k operaci (kromě výjimek: např. příprava k transplantacím)



ERCP – kámen ve žlučvodu



Duodenoskopie – extrakce pigmentového kamenu ze žlučvodu

## Odkazy

### Související články

- Nemoci žlučníku a pankreatu u dětí
- Litiáza
- Cholecystektomie
- Choledocholitiáza

### Externí odkazy

- Cholelitiáza ([https://www.youtube.com/watch?v=UPw3ot1M\\_o0](https://www.youtube.com/watch?v=UPw3ot1M_o0)) – video na YouTube.com

### Použitá literatura

- ZEMAN, Miroslav, et al. *Speciální chirurgie*. 2. vydání. Praha : Galén, 2006. 575 s. ISBN 80-7262-260-9.

### Zdroj

- BENEŠ, Jiří. *Studijní materiály* [online]. [cit. 6.5.2010]. <<http://jirben.wz.cz>>.
  - PASTOR, Jan. *Langenbeck's medical web page* [online]. [cit. 26.5.2010]. <<https://www.freewebs.com/langenbeck/HPB.doc>>.
  - KOULA, Michal. *Choroby žlučových cest* [přednáška k předmětu Gastroenterologie, obor LEK VŠEOB, 1.LF UK]. Praha. 19.10.2023.
1. BASS, G.A. *Symptomatic cholelithiasis has six Fs: a validation of epidemiologically-derived historical predictors*. Příspěvek na konferenci 21st Waterford Surgical October Meeting 2011. Waterford. 01/2012. Dostupné také z <[https://www.researchgate.net/publication/266159362\\_Symptomatic\\_cholelithiasis\\_has\\_six\\_Fs\\_a\\_validation\\_of\\_epidemiologically-derived\\_historical\\_predictors](https://www.researchgate.net/publication/266159362_Symptomatic_cholelithiasis_has_six_Fs_a_validation_of_epidemiologically-derived_historical_predictors)>.