

Centrální nervový systém

Medulla spinalis (páteřní mícha)

Páteřní mícha tvoří centrum pro jednoduché reflexy. Probíhá páteřním kanálem ve výši C₁–L₂ (délka 40–50 cm) a je obalena míšními obaly. Plní **reflexní a převodní funkce**. Vystupují z ní přední a zadní míšní kořeny, které se následně spojují v nervový svazek. Mícha obsahuje **smíšená vlákna** (motorická a senzitivní) a **vegetativní vlákna**.

Anatomie míchy

Ve výšce C₂–T₂ je ztlustění – *intumescentia cervicalis* a ve výšce T₁₂–L₁ *intumescentia lumbosacralis* (*lumbalis*).

Mícha je rozdělena na **míšní segmenty**. Míšní segment je úsek míchy, ze kterého se sbíhá 1 pár míšních nervů (celkem 31 párů míšních nervů – 8 krčních, 12 hrudních, 5 bederních, 5 křížových, 1 kostrční). Kaudálně se kuželovitě zužuje do **conus medullaris**, jehož hrot sahá do L₁–L₂ následně pokračuje jako svazek nervů, který nazýváme **cauda equina**.

Stavba míšní hmoty

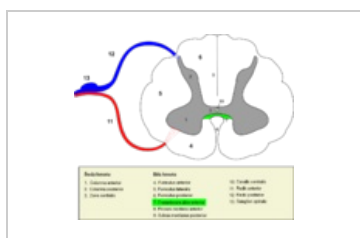
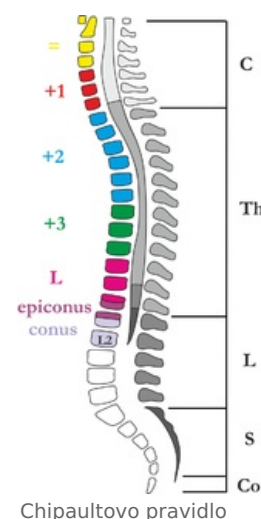
Bílá hmota

- *Funiculus lateralis, anterior a posterior* – provazce, v nichž vedou nervová vlákna směrem nahoru a dolů.
- *Fissura mediana anterior* – přední zářez mezi předními rohy.
- *Sulcus medianus posterior* (zadní zářez).
- *Sulcus anterolateralis* – vystupují z něj vlákna předních kořenů míšních.
- *Sulcus posterolateralis* – výstup vláken zadních kořenů míšních.

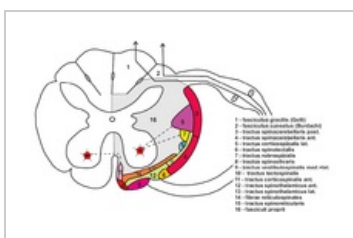
Na zadním kořenu míšním se nachází uzlina **ganglion spinale** (obaluje těla senzitivních neuronů).

Šedá hmota

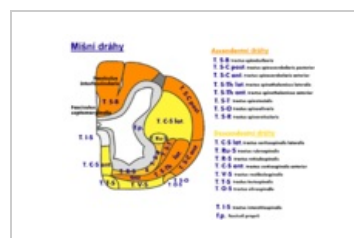
Uspořádána do tvaru H, tvořená nakupením neuronů, vytváří **přední a zadní rohy míšní**. Postranní rohy míšní vytváří sloupce *columnae anteriores, laterales a posteriores* (přední obsahují motoneurony, postranní vegetativní neurony, zadní spojovací neurony). Středem vede míšní kanál – *canalis centralis*.



Řez míchou – oblasti



Řez míchou – dráhy bílé hmoty



Míšní dráhy

Míšní reflexy

Na úrovni míchy mohou probíhat míšní reflexy. Mícha zajišťuje vyprazdňování močového měchýře a konečníku. Anatomickým základem reflexu je **reflexní oblouk**. Mícha je podřízena ve své činnosti mozku, je vývojově nejnižším reflexním ústředím, její přerušení znamená výpadek reflexů.

5 částí

1. receptor, čidlo;
2. dostředivá dráha (senzitivní);
3. CNS;
4. odstředivá dráha (motorická);
5. efektor.

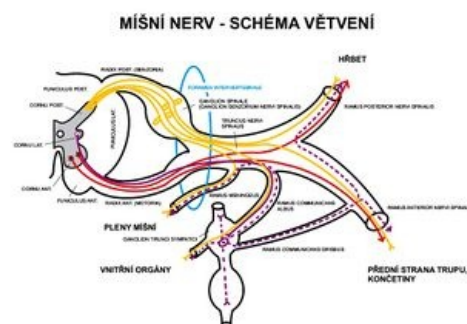


Schéma větvení míšního nervu

[Podrobnější informace naleznete na stránce Míšní reflexy.](#)

Míšní kořeny

Kořenová vlákna, *fila radicularia ventralia*, vycházejí ze *sulcus ventrolateralis* a spojují se do předních míšních kořenů – *radices anteriores*. Z dorzální části míchy vystupují *fila radicularia dorsalia* a spojují se do zadních míšních kořenů – *radices dorsales*. Kořeny vstupují do *foramen intervertebrale* a spojují se do *nervus spinalis*.

Přední kořeny míšní vedou odstředivá vlákna, zadní kořeny míšní dostředivá vlákna. Z hlediska funkce jsou **přední** míšní kořeny **motorické** a **zadní** míšní kořeny **senzitivní**.

Míšní nervy

Plexus cervicalis (C₁–C₄) – senzitivně inervuje kůži hlavy a nadklíčkovou oblast, motoricky inervuje svaly krku (např. *n. phrenicus*).

Plexus brachialis (C₄–Th₁) – inervace horní končetiny (např. *n. radialis*, *n. ulnaris*).

Hrudní nervy – prochází uvnitř mezižebních prostorů, netvoří žádné pleteně. Inervují stěnu hrudníku.

Plexus lumbalis (L₁–L₅) – inervace kůže a svalů břicha, stehna a pánve.

Plexus sacralis (S₁–S₅) – inervuje zadní stranu stehna, hýždě, bérce a nohu. Do této pleteně náleží nejtlustší nerv v lidském těle *n. ischiadicus*.

🔍 Podrobnější informace naleznete na stránce *Plexus cervicalis*.

🔍 Podrobnější informace naleznete na stránce *Plexus brachialis*.

🔍 Podrobnější informace naleznete na stránce *Hrudní nervy*.

🔍 Podrobnější informace naleznete na stránce *Plexus lumbalis*.

🔍 Podrobnější informace naleznete na stránce *Plexus sacralis*.

Zadní mozek (rhombencephalon)

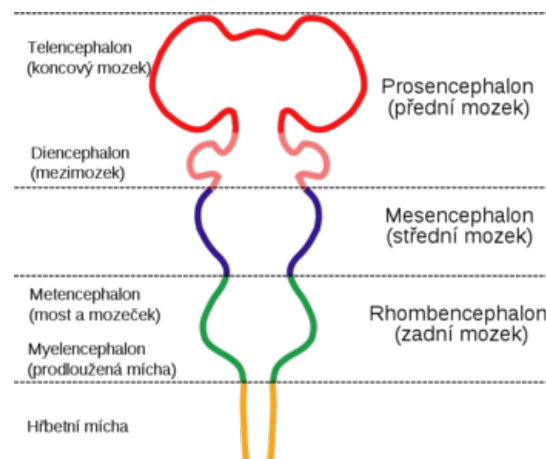
Zadní mozek, rhombencephalon se skládá z těchto částí: myelencephalon (prodloužená mícha) a metencephalon (tedy Varolův most a mozeček).

Prodloužená mícha (medulla oblongata)

🔍 Podrobnější informace naleznete na stránce *Medulla oblongata*.

Část zadního mozku a mozkového kmene navazuje na páteřní míchu, 2 cm dlouhá, prochází velkým týlním otvorem. Vpředu fissura mediana anterior, po stranách jsou pyramidy.

- **Sulcus anterolateralis** – vedle pyramidy, vystupuje zde XII. hlavový nerv – nervus hypoglossus (podjazykový).
- **Olivy** – tělesa ležící po stranách prodloužené míchy.
- **Sulcus posterolateralis** – výstup IX., X. a XI. hlavového nervu.
- Struktura: **šedá hmota** (vytváří jádra – obrovské množství, seskupení neuronů); **bílá hmota** (nervová vlákna).



Most Varolův (pons Varoli)

🔍 Podrobnější informace naleznete na stránce *Varolův most*.

Navazuje na prodlouženou míchu. Bílá hmota představuje procházející dráhy, šedá tvoří jádra. Výstup V. –VIII. hlavového nervu. Spolu s prodlouženou míchou tvoří spodinu čtvrté mozkové komory.

Retikulární formace

- Útvar, který prostupuje prodlouženou míchou a Varolovým mostem až do středního mozku. Má síťovitý vzhled, skládá se z jader mnohonásobně propojených. Retikulární formace je propojena s ostatními částmi CNS.
- Funkce: aktivací a inhibiční (aktivuje a tlumí), koordinační a spojovací, centrum důležitých reflexů (sání, polykání, kašlání, zvracení), centrum řízení životně důležitých funkcí (dýchání, srdeční činnost, TK).

Mozeček (Cerebellum)

Mozeček je uložen v zadní jámě lební, jeho průměrná hmotnost je 130–140 g. Skládá se ze dvou polokoulí (*hemisféry*). Hemisféry jsou spojeny tzv. červem (*vermis*). Na řezu rozlišujeme:

- **šedou kůru** mozečkovou;
- **bílou hmotu**, tzv. strom života (*arbor vitae*).

Uvnitř se nacházejí mozečková šedá jádra. Mozeček je spojen s prodlouženou míchou, Varolovým mostem a středním mozkem, přicházejí sem informace z rovnovážného, sluchového, zrakového ústrojí, ze svalů, šlach, kloubů a mozkové kůry, tvoří strop 4. komory mozkové.

- Funkce: podílí se na řízení přesných pohybů, koordinaci, orientaci v prostoru, důležitý pro stoj a chůzi.

Mozeček (*cerebellum*) je uložen v zadní jámě lebeční, dorzálně od prodloužené míchy (medulla oblongata) a pontu (mozkový kmen).

Zaoblený dorzálně vyklenutý útvar. Oblý, podélný, úzký střední pás, oddělený sagitálními vkleslinami od postranních částí = **vermis cerebelli** (mozečkový červ). **Hemisphaeria cerebelli**: 2 postranní, větší, symetricky postavené polokoule. Kraniální plocha plošší, styk se střešovitou duplikaturou tvrdé pleny mozkové (**tentorium cerebelli**). Dorzální a kaudální plochy vyklenuté; uložené v jámách kosti týlní pod příčnými rameny eminentia cruciformis (fossae occipitales cerebellares). Mezi hemisféry mozečku zasahuje falx cerebri (od crista occipitalis interna).

Od mozkového kmene vnikají do mozečku 3 páry stvolů, **pedunculi cerebellares**:

- **Inferiores (corpora restiformia)** – spojují oblongatu s mozečkem; lemují kaudální část fossa rhomboidea.
- **Medii (pontini; brachia pontis)** – spojují pons s mozečkem; ohraničují fossa rhomboidea.
- **Superiores (brachia conjunctiva)** – spojují tegmentum mesencephali s mozečkem; ohraničují rostrální část fossa rhomboidea.

Všechny pedunculi obsahují dráhy jdoucí do mozečku a z mozečku. Mezi pedunculi cerebellares superiores rozepjato **velum medullare superius** (craniale) – přední část stropu IV. komory, vytažen ve vrchol zvaný fastigium.

Na povrchu mozečku četné příčné brázdy – oddělují od sebe jednotlivé úseky na vermis i hemisférách = **fissurae cerebelli**. Největší a nejhlubší fissury oddělují 3 hl. úseky: **lobi cerebelli**. Menší fissury dále rozdělují tyto lobi na lobuli: symetricky uložené na hemisférách; odpovídají nepárovému úseku na vermis. Nejmenší fissury oddělují rovnoběžné proužky povrchu mozečku = **folia cerebelli**. Povrch kryt souvisle šedou hmotou: **cortex cerebelli**. Fissura prima – od středu na obě strany, fissura horizontalis – dorzální pól, fissura posterolateralis – odděluje nodulus a flocculus.

Uvnitř mozečku bílá hmota, *corpus medullare*. Vybíhá ve tvaru plotének jako laminae albae do folií mozečku. Na sagitálním řezu vermis tvoří stromkovitou kresbu (**arbor vitae**, strom života).

V bílé hmotě uloženy párové shluky šedé hmoty: **nuclei cerebelli**:

- **Ncl. dentatus** – největší z mozečkových jader. Dvě části: dorsomediální (paleocerebelární) s vlákny směřující do ncl. ruber a ventromediální (neocerebelární) s vlákny směřující do thalamu. Podoba pomačkaného váčku s otvorem ventromediálně proti mesencephalonu. Otvor váčku = hilum (hilus) nuclei dentati. Odtud dráha obsažená v pedunculus cerebellaris superior.
- **Ncl. emboliformis** – protažené drobné jádro, tvar krevní sraženiny. Uloženo sagitálně při hilu ncl. dentatus.
- **Ncl. globosus** – párové, uložené mediálně od ncl. emboliformis. Z několika drobných kulovitých útvarů šedé hmoty.
- **Ncl. fastigii** – párové, uloženo nejmediálněji při fastigiu, blízko středové čáry.

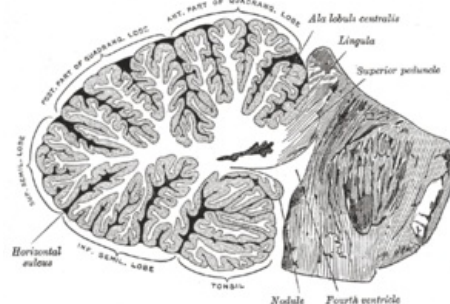
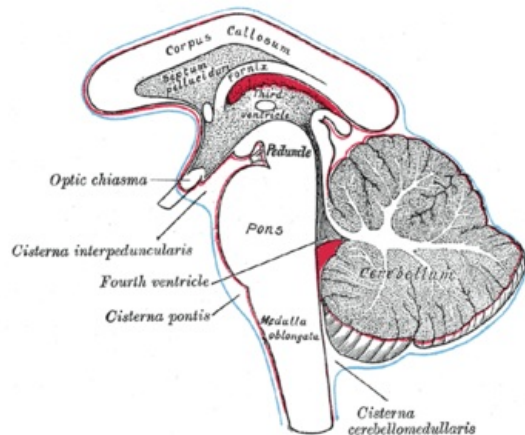
Ncl. emboliformis, globosus a fastigii eferentují do ncl. ruber, retikulárních jader, mesencephalonu, pontu a oblongaty. Všechna mozečková jádra východiskem drah vystupujících z mozečku – jimi mozeček zapojen do systému kontroly pohybů

Jádra obsahují těla multipolárních neuronů, na kterých končí axony Purkyňových buněk.

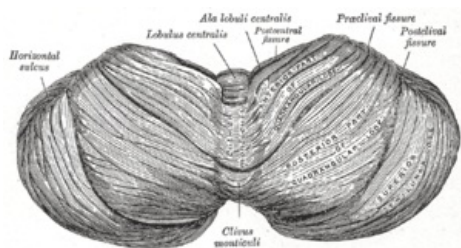
Morfologické členění mozečku

Dělí se transversálními rýhami ve 3 **laloky**. V každém laloku menšími rýhami odděleny lobuli (na vermis i hemisférách). Morfologické členění umožňuje topografickou orientaci na mozečku, neodpovídá však rozdělení vývojovému a funkčnímu.

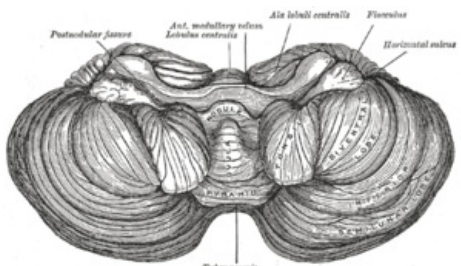
Popis útvarů



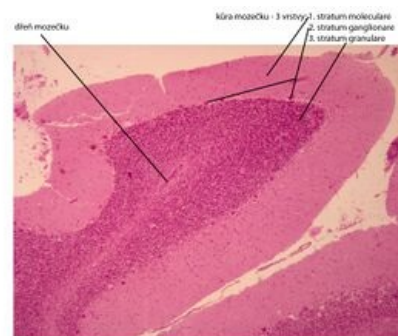Mozeček – sagitální řez



Mozeček – pohled shora



Spodina mozečku



Mozeček (cerebellum) - barveno H&E

Mozeček – histologický preparát

Horní plocha (od přední části po zadní)

Vermis (lobus cerebelli anterior)

- Lingula cerebelli – 1 až několik folií opírajících se o velum medulare superius.
- Lobulus centralis – čtuhřanná skupina folií v přední incisurě. (fissula precentralis)
- Monticulus – větší část horní plochy vermis, pahrbkovitě vyklenutá; příčnou rýhou se dělí na **culmen a declive (fissura prima)**
- Folium vermis – jediné folium u incisura cerebelli posterior

Hemisféry

- Vinculum lingulae cerebelli – úzký bílý pásek.
- Ala lobuli centrales – trojhranná skupina folií v přední incisurě.
- Lobulus quadrangularis – rozdělen příčnou rýhou na pars sup. et inf. (pars inf. jinak též lobulus simplex).
- Lobulus semilunaris sup. – tvaru půlměsíce.

Spodní plocha (od horní plochy je oddělen fissurou horizontalis cerebelli)

Vermis (lobus cerebelli posterior)

- Tuber vermis – vyčnívá do incisura cerebelli post. (fissura horizontalis)
- Pyramis vermis – nejširší část červu (fissura prepyramidalis)
- Uvula vermis – podlouhlá vyvýšenina z několika folií (fissura secunda)
- Nodulus vermis – připojený na uvulu, spočívá na velum medullare inf.

Hemisféry

- Lobulus semilunaris inf – připojuje se k němu lobulus gracilis.
- Lobulus biventer – vypouklý.
- Tonsila cerebelli – značně vypouklé skupinky podkovovitých folií.
- Flocculus – stopkatá skupinka folií s kadeřavým okrajem; na zadním okraji se připojuje rudimentární paraflocculus.

Dělení útvarů dle vývojových vztahů

Vestibulární cerebellum – nejstarší část, podkladem vývoje jsou vestibulární dráhy. Skládá se z: flocculus, lingula a nodulus.

Spinální cerebellum – podkladem vývoje jsou spinocerebellární dráhy, rozděluje vestibulární cerebellum na část přední (lingua) a zadní (nodulus a flocculus). Skládá se vpředu: lobulus centralis, culmen, lobulus quadrangularis superior a vzadu: pyramis, uvula, paraflocculus.

Cerebrální cerebellum – vyvíjí se aferentací z kůry, skrz pontocerebellární dráhu. Vzniká uprostřed starších částí mozečku souhrnně označovaných jako palaeocerebellum. Sám se pak nazývá neocerebellum (seu lobus medius).

Rýhování mozečku se děje postupně.

Nejčasněji vzniká sulcus primarius (fissura prima). Ta oddělí část zvanou lobus anterior (rostralis). Patí sem lingua a přední část spinálního mozečku. Následující rýha - fissura praepyramidalis vymezuje lobus medius a lobus caudalis v oblasti vermis. Fissura nodulovularis - hranice mezi lobus caudalis a pars nodulofloccularis.

Dělení zahrnující anatomické i vývojové charakteristiky

- Lobus rostralis (anterior) – přední rudiment vestibulárního mozečku a předního spinálního mozečku.
- Lobus medius – největší část, zahrnuje cerebrální mozeček.
- Lobus caudalis (posterior) – zadní spinální mozeček.
- Lobus nodulofloccularis – část vestibulárního mozečku nezahrnutý v lobus rostralis.

Vermis:		Hemisféry:	
Lingula	Vinculum lingulae		
Lobulus centralis	Ala lobuli centralis		Lobus anterior s. rostralis
Culmen monticuli	Lobulus quadrangul. sup.		
Fissura prima			
Declive monticuli	Lobulus quadrangul. inf.		Lobulus simplex
Folium vermis	Lobulus semilun. sup.		
Tuber vermis	Lobulus semilun. inf.		Lobus medius
	Lobulus biventer		
Pyramis	Fissura praepyramidalis		
Uvula	Tonsilla		Lobus posterior s. caudalis
	Fissura nodulovularis		
Nodulus	Flocculus		Pars nodulofloccularis

Mozeček – Souhrn anatomickovývojového popisu

Funkční zapojení mozečku

Přívodné dráhy cestou **pedunculi cerebellares** inferiores, medii, superiores do mozečkové kůry. Z mozečkové kůry výstup vláken, končí v mozečkových jádrech.

Mozečková jádra vysílají axony do šedých hmot **kmene** (hlavně do retikulární formace, ncl. ruber, do thalamu). Z šedých hmot kmene dráhy do **míchy**, které ovlivňují buňky, vysílající své axony jako motorická vlákna do kosterních svalů. Řídí a kontroluje pohybové aktivity a svalový tonus, kdy vermis se účastní koordinace svalstva trupu a hemisféry svalstva stejnostraných končetin. ^[1]

Mozečkové dráhy

Aferentní dráhy směřují převážně do kůry mozečku. Eferentace začíná Purkyňovými buňkami (1. neuron) a pokračuje po přepojení v mozečkových jádrech (2. neuron) v centrifugální dráhy jdoucí mimo mozeček.

Vestibulocerebellum - lobus flocculonodularis a lingula vermis jsou spojené s vestibulárními jádry rombencefala, z ncc. vestibulares a ncc. colliculi superiores a zrakové korové oblasti, udržení rovnováhy těla, prostorová orientace.

Spinocerebellum - lobus cerebelli posterior, anterior kromě rostrálního úseku linguly se spojuje s míchou, af. vlákna jdou z n. trigeminus, sluchových a zrakových struktur CNS a ef. jdou k motorickým jádrům mozkového kmene, funkcí je koordinování motoriky a odpovídá na proprioceptivní informace.

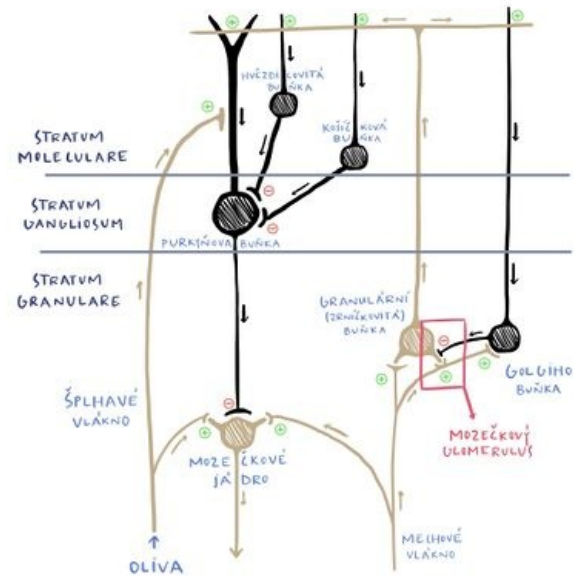
Cerebrocerebellum - přes nucleu pontis spojená s mozkovou kůrou, af. vlákna z mozkové kůry přes ncc. pontis, ef. jsou do motorického talamu (nc. ventralis anterior a lateralis) a do mozkové kůry, funkcí je koordinace a načasování pohybů svalů.

A) Dráhy partis nodulofloccularis:

- Aferentace z ncll. vestibulares jakožto tr. vestibulocerebellares.
- Eferentace směřuje do Deitersova jádra, dle svého počátku jako tr. nodulovestibularis a flocculovestibularis. Z ncl. fastigii jde samostatněji tr. fastigiovestibularis (Russelův svazek) podél pedunculus cerebellaris inf. do jádra Deitersova.

B) Dráhy lobi rostralis et lobi caudalis
Aferentní dráhy:

- *Tr. spinocerebellaris post.*: Jádro Stilling-Clarkovo - pedunculus cerebellaris inf. - kůra mozečku (a mozečková jádra).
- *Tr. spinocerebellaris ant. (Gowersi)*: křížení v míše - postranní míšní provazce (ventrálně od tr. spinocerebellaris post) - přes pedunculi cerebellares superiores do mozečku.
- *Tr. bulbocerebellares*: z jader zadních provazců míšních - nezkříženě jako fibrae arcuatae externae dorsales nebo zkrříženě jako fibrae arcuatae externae ventrales a fibrae arcuatae internae - přes pedunculus cerebellaris inf.
- *Tr. nucleocerebellares*: z jader sensitivních hlavových nervů.
- *Tr. olivocerebellares*: z hlavní olivy (starší části) a vedlejší olivy.
- *Tr. tectocerebellaris*: z šedé hmoty pod colliculi superiores - velum medullare superius - kůra vermis superior.
- *Tr. reticulocerebellaris*: z jader laterálních jader RF - pedunculus cerebellaris inf. - vermis - do stejnostrané hemisféry.
- *Tr. rubrocerebellaris*: po zkřížení tr. rubrospinalis odbočuje do - pedunculus cerebellaris sup.



Funkční zapojení mozečku

Eferentní dráhy:

- *Tr. cerebellotegmentalis (dentatotegmentalis)*: z mozečkových jader (hlavně ncl. dentatus) - pedunculus cerebellaris sup. - jádra FR pontu a mesencephalu.
- *Tr. cerebellorubralis (dentatorubralis)*: přes pedunculi cerebelli sup. do ncl. ruber (dále pak pomocí tr. rubrospinalis a rubroolivaris k olivě).
- *Tr. cerebelloolivaris*: přes pedunculi cerebelli inf. - kontralaterálně do hlavní olivy (starší části) a vedlejší olivy.
- *Tr. cerebellotectalis*: přes pedunculi cerebelli sup.
- *Tr. cerebellothalamicus (embolothalamicus)*: přes centrální jádra thalamu do striata.

C) Dráhy lobi medii

Aferentní dráhy:

- *Tr. pontocerebellares*: z ncll. pontis, kde se kříží - pedunculi cerebelli medii - kůra mozečku; dráha je pokračováním dráhy kortikopontové (tr. frontopontinus et tr. occipitotemporopontinus) a zkříženě spojuje hemisféry předního mozku a mozečku.
- *Tr. olivocerebellares*: jako u drah lobi rostralis et caudalis avšak pochází z neoolivy (mladší část ncl. olivaris).
- *Tr. corticocerebellares*: z motorické oblasti frontálního laloku - pedunculi cerebelli inf. - do stejnostranné hemisféry mozečku.

Eferentní dráhy:

- *Tr. cerebellorubrales*: vedení jako u stejnojmenné dráhy z předešlé skupiny drah.
- *Tr. cerebrothalamič*: z ncl. dentatus do ventrolaterálních jader thalamu (dále jako tr. thalamocorticalis do areí 4 a 6).

Střední mozek (mesencephalon)

Střední mozek /mesencephalon/ je nejrostrálnější partie mozkového kmene, navazuje na most Varolův.

Spája rombencefalon s diencefalom. Meria na dĺžku asi 2cm. Prakticky celý je kryt hemisférami koncového mozku, patrná je len jeho ventrálna časť ako tzv. *crura cerebri* (partes anteriores pedunculi cerebri) – mohutné stvolý, obsahujúce biele hmoty. Stredným mozgom prebieha **aquaeductus mesencephali** (Sylvii) – úzký kanálik, vedúci mozkomšný mok, po odstupe z IV. komory.

Aquaeductus m. je lemovaný vrstvičkou sivej hmoty substantia grisea centralis.

Stredný mozok lze rozdeliť do niekoľkých častí – *tectum mesencephali* a *pedunculus cerebri* (ktorý sestáva z *tegmentum mesencephali* a *crura cerebri*).

Pedunculus cerebri je ventrálne od aquaeductus m.

Crura cerebri (partes anteriores pedunculi cerebri) – taktiež súčasť *pedunculus cerebri*. Sú laterálne a zanášajú sa pod tractus opticus do bázy mozgu.

Medzi oboma stvolami sa nachádza **fossa interpeduncularis**. Jej povrch je perforovaný priebehom rady ciev, preto sa nazýva **substantia perforata posterior** (interpeduncularis). Pozor, nepleť sa *substantia perforata anterior*, čo je súčasť koncového mozku!

Vo fossa interpeduncularis, mediálne od pedunculi vystupuje *n. oculomotorius III*.

Ventrálne od *fossa interpeduncularis* jsou *corpora mamillaria*, ktorá již patří k diencefalu. Ze stredného mozku odstupujú tieto hlavové nervy – III, IV (II zde prebiehá již jako dráha, nikoliv nervus opticus). Dále sem zasahujú kraniální konce retikulární formace.

Tectum, česky *čtyřhrbolí*, leží dorsálně od aquaeductus mesencephali. Obsahuje dva páry hrbolků – *colliculi superiores* et *inferiores*.

Jsou zapojeny do zrakové a sluchové dráhy a pokračují jako **brachium colliculi superioris et inferioris** do **corpus geniculatum laterale a mediale** diencephala.

Kaudálně od *colliculi* vybíhají *pedunculi cerebellares superiores*, další ze série kmenomozekových drah. Stejně jako u *pedunculi cerebellares inferiores*, i zde je rozepjato velum, přesněji velum medullare superius, tvořící kraniální část stropu IV. komory. Kraniálně od tecta se nachází *area pretectalis*, která již patří k diencefalu.

Jadřá tectum mesencephali :

- prevažne senzitivne dráhy (zrak a sluch)

a) Nc. colliculi superioris - vlákna zo sietnice oka aj motorické a somatosenzitivne

b) Nc. colliculi inferioris - sluchové kôrové centrum

c) Nc. commissurae posterioris

d) Ncc. pretectales - nc. tractus optici

Tegmentum (partes posteriores pedunculi cerebri) – ventrálne od tecta, súčasť *pedunculus cerebri*.

Hranica medzi *crura* a *tegmentum* tvorí *substantia nigra*.

Substantia nigra - pigment v perikaryách, vonkajšia časť smeruje ku *crura* a má sieťovitý vzhľad (*pars reticularis*) a vnútorná časť smeruje k *tegmentum* (*pars compacta*) produkuje **dopamín** .

Obsahuje radu dôležitých drah a jader. Na bočnej strane je viditeľné jemné vyvýšenie – *trigonum lemnisci*, kde prebieha *lemniscus medialis*.

Jadřá tegmentum mesencephali :

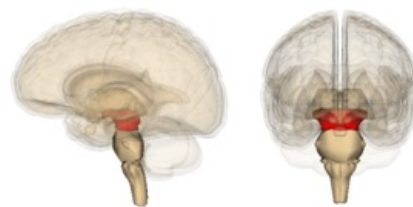- prevažne motorické dráhy

a) Nc. ruber - oválne, veľké, červenasté, medzi *substantia nigra* a aquaeductus, regulácia pohybov končatín

b) Nc. nervi oculomotorii - pri aquaeductus, súbor viacerých jadier, vysiela somatomotorické vlákna do *n. oculomotorius*, ktoré inervujú 4 zo 6 okohybných svalov, riadi pohyby očnej guľe

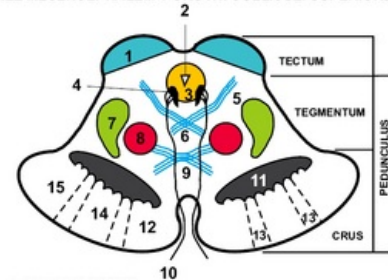
c) Nc. accessorius n. oculomotorii - dorzálna od *nc. nervi oculomotorii*, visceromotorické parasymptotické vlákna, m. *ciliaris* a *sphincter pupillae*, pohyby očnej guľe

d) Nc. interstitialis Cajal - malé, dorzálna od *nc. nervi oculomotorii*, súvisí so sivou hmotou *substantia grisea centralis* a s rostrálnou časťou *formatio reticularis*, súčasť *fasciculus longitudinalis medialis*



Lokalizace středního mozku

ŘEZ MESENCEPHALEM V ÚROVNI COLLICULI SUPERIORES



- 1 - COLLICULUS SUPERIOR
- 2 - AQUAEDUCTUS MESENCEPHALI (Sylvii)
- 3 - SUBSTANTIA GRISEA CENTRALIS
- 4 - NUCLEUS N. III
- 5 - TRACTUS TECTOSPINALIS
- 6 - DECUSSATIO TEGMENTI POSTERIOR
- 7 - LEMNISCUS MEDIALIS
- 8 - NUCLEUS RUBER
- 9 - TRACTUS RUBROSPINALIS
- 10 - N. II
- 11 - SUBSTANTIA NIGRA
- 12 - FIBRAE FRONTOPONTINAE (Arnoldi) (TR. CORTICOPONTINUS)
- 13 - FIBRAE CORTICONUCLEARES (TR. PYRAMIDALIS)
- 14 - FIBRAE CORTICOSPINALES (TR. PYRAMIDALIS)
- 15 - FIBRAE OCCIPITO-, PARIETO-, TEMPOROPONTINAE (TR. CORTICOPONTINUS)

Řez středním mozkiem v úrovni colliculi superiores

e) Nc. Darkševiči - malé, vlákna z cerebella, kôry telencefala, vestibulárných jadier rombencefala

f) Nc. nervi trochlearis - malé, pri substantia grisea centralis, kaudálne od n. III, somatomotorické vlákna inervujú m. obliquus superior bulbi

g) Nc. mesencephalicus nervi trigemini - dlhé a štíhle, ide sem z rombencefala, laterálne od aquaeductus, senzitivne svalové a kĺbové receptory žuvacieho svalstva, artic. temporomandibularis a okohybné svaly

Dráhy mesencephala :

- aferentné do ncc. collicules superiores zo sietnice oka, z miechy, rombencefala, zo zrakovej kôry

- do colliculi inferioris z ncc. cochleares

Přední mozek (prosencephalon)

Přední mozek (*prosencephalon*) zahrnuje dvě mozkové struktury: mezimozek (diencephalon) a koncový mozek (telencephalon).

Diencephalon

Diencephalon neboli **mezimozek** se skládá z pěti funkčně i morfologicky odlišných částí. Dorsoventrálně to jsou: *epithalamus*, *thalamus*, *metathalamus*, *subthalamus* a *hypothalamus*.

Anatomie

Mezimozek navazuje na horní konec mozkového kmene. Je uložen **mezi hemisférami koncového mozku**, proto není dobře viditelný. Jediná viditelná struktura leží na ventrálním povrchu mozku a tou je **hypothalamus**. Zadní hranici tvoří horní konec *fossa interpeduncularis*, respektive dva hrbolky, *corpora mamillaria*. Končí v oblasti *chiasma opticum*.

Diencephalon vzniká dalším vývojem z **předního mozkového váčku** (*prosencephalon*), v němž je patrné **původní rozdělení** na **alární** a **bazální ploténku**. Z alárních plotének vzniká *thalamus* (**senzitivní struktura**) a z bazálních *hypothalamus* (**visceromotorická struktura**).

Popis

Nejnápadnější částí mezimozku jsou dvě vyklenutí, což jsou *thalami*, které tvoří laterální stěny **III. mozkové komory**. Dále z thalamů vybíhá vazivová *tela choroidea ventriculi tertii*, která vytváří strop III. mozkové komory. Místo úponu *tela choroidea* se nazývá *taenia thalami*.

Diencephalon obsahuje **III. mozkovou komoru**, která je pokračováním *aqueductus mesencephali*, vedoucího ze **IV. mozkové komory**. Dále ústí do *foramina interventricularia*, kterými se dostává do **postranních mozkových komor** (mezi hemisférami koncového mozku).

Mediální stěna diencephala (boční stěny III. mozkové komory) je rozdělena párovou rýhou – *sulcus hypothalamicus* (odpovídá *sulcus limitans* neurální trubice). Tato struktura rozděluje diencephalon na **dorsální** a **ventrální část**. Do dorsální části řadíme *thalamus*, *metathalamus* a *epithalamus*, které jsou převážně **senzitivní**. Do ventrální části řadíme *subthalamus* a *hypothalamus*, jejichž funkce jsou především **motorické**.

Epithalamus

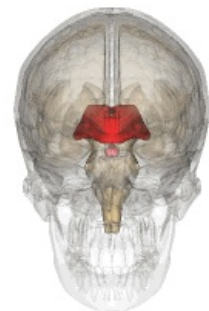
Dorsokaudální část diencephala, kterou tvoří **habenulární jádra** a corpus pineale. Habenulární jádra jsou obsažena v *trigonum habenulae*, které je vytvořeno rozšířením svazku vláken bílé hmoty (*stria medullaris thalami*). Obě trigona dohromady tvoří **habenulu**, uvnitř které dochází ke **zkřížení vláken stria medullaris thalami**. V místě zkřížení vybíhá z epithalamu *corpus pineale* (**epifýza**).

Jádra

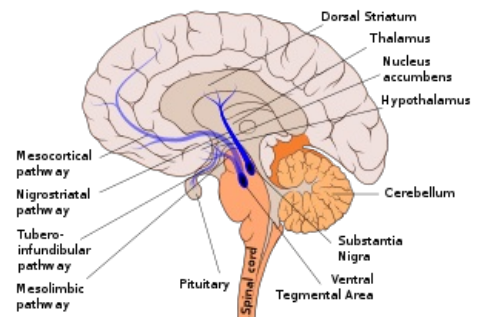
Uvnitř habenul se vyskytují **habenulární jádra** (*nucleus habenularis medialis et lateralis*). Jejich činnost je **somatomotorická a visceromotorická**, umožňuje reakce čichové a limbické vzruchy. Habenula je funkční součástí limbického systému.

Dráhy

Commissura posterior spojuje zadní jádra thalamu, *colliculi superiores* a *pretektální jádra* obou stran. Obsahuje vlákna vystupující z *ncl. interstitialis*, z *ncl. Darkševiči*, z *pretektálních jader* a část **habenulotektálních vláken**.



Diencephalon



Popis mozku

Thalamus

Párová část diencephala, **oválného tvaru**. **Přední část** se zužuje do *tuberculum anterius* a **zadní zaoblená část** se nazývá *pulvinar*. Obě části thalamu jsou k sobě spojeny prostřednictvím *adhesio interthalamica*.

 [Podrobnější informace naleznete na stránce Thalamus.](#)

Metathalamus

Okcipitálně navazuje na thalamus. Je složen z *corpus geniculatum laterale*, které je uloženo pod pulvinarem a *mediale*. Metathalamus je zapojen do **zrakových** a **sluchových drah**, signály přijímá z **mesencephala**.

Jádra

Ncl. corporis geniculati lateralis patří k **dráze zrakové** a *ncl. corporis geniculati medialis* se řadí k **dráze sluchové**.

 [Podrobnější informace naleznete na stránce Zraková dráha.](#)

 [Podrobnější informace naleznete na stránce Sluchová dráha.](#)

Subthalamus

Leží ventrálně od *thalamu* a laterálně od *hypothalamu*.

 [Podrobnější informace naleznete na stránce Subthalamus.](#)

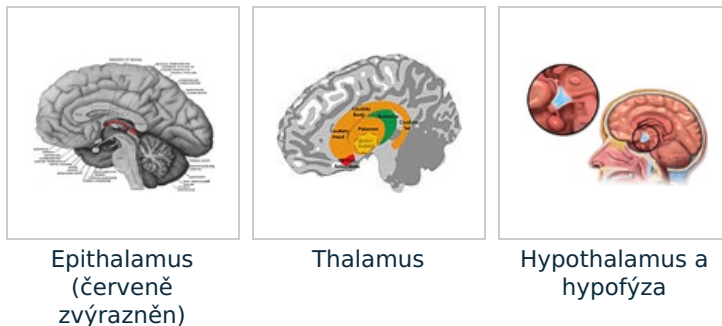
Hypothalamus

Objemově malá část diencephala uložena **pod thalamem**. Rostrálně dosahuje až k *lamina terminalis* a kaudálně k zadnímu okraji *corpora mamillaria*. Leží laterálně od *III. mozkové komory* a mediálně od *capsula interna*. Na spodině hypothalamu se nachází výběžek *infundibulum* přecházející ve stopku, na které je zavěšena **hypofýza** (*glandula pituitaria*).

Hypothalamus slouží jako **nejvyšší centrum visceromotoriky** v těle. Dále je centrem činnosti **autonomního nervového systému**. Jeho funkcí je i činnost **endokrinní**.

 [Podrobnější informace naleznete na stránce Hypothalamus.](#)

 [Podrobnější informace naleznete na stránce Hypofýza.](#)



Koncový mozek (telencephalon)

Skládá se ze dvou hemisfér, které jsou spojeny skrz kalózní těleso (*corpus callosum*). *Corpus callosum* je bílá hmota, která propojuje stejná místa obou hemisfér (komunikují spolu). Na povrchu koncového mozku je šedá kůra mozková, která má vyvýšená místa – závitky (*gyri*) a prohloubená místa (*sulci*). Některé výrazné rýhy:

- *sulcus centralis* – odděluje čelní lalok mozkový (*lobus frontalis*) od temenního laloku (*lobus parietalis*);
- *sulcus lateralis* – postranní rýha, odděluje spánkový lalok (*lobus temporalis*) a temenní lalok (*lobus parietalis*);
- *sulcus parietooccipitalis* – odděluje týlní lalok (*lobus occipitalis*) a temenní lalok (*lobus parietalis*).

Uvnitř hemisfér je bílá hmota a v ní okrsky šedé hmoty – bazální ganglia (podílí se na řízení pohybu).

Mozkomíšní obaly

Obaly mozku (a celého CNS) tvoří tři vazivové vrstvy:

- **Pia mater** čili **omozečnice**

je bezprostředně na mozku, měkká plena, tenká, průsvitná.

▪ **Arachnoidea** čili **pavučnice**

je bezcévná, ze síťovitě uspořádaných vláken, mezi nimi (piou mater a arachnoideou) prostor (subarachnoideální) vyplněný mozkomíšním mokem.

▪ **Dura mater** čili **tvrdá plena**

je pevná vazivová blána, vedou v ní žíly.

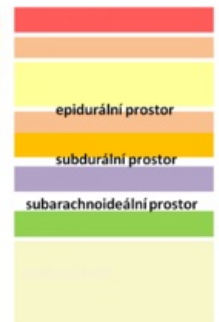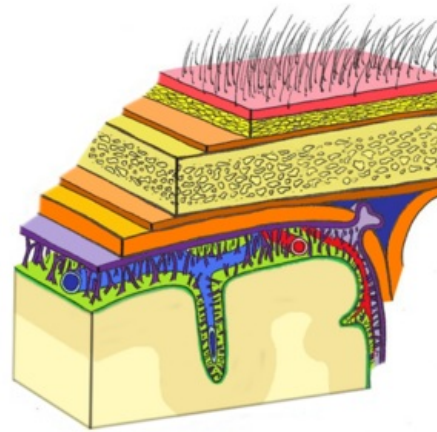
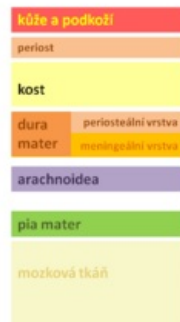▪ **Subdurální prostor**

je prostor mezi durou mater a arachnoideou.

▪ **Epidurální prostor**

je prostor mezi durou mater a kostí, prostor fyziologicky není přítomen.

Obaly mozku



Vývoj

Jednotný primitivní obal CNS *meninx primitiva* se rozštěpí na zevní *ectomeninx* a vnitřní *endomeninx*. *Ectomeninx* dává vznik *dura mater*, která pevně lne k periostu. Žilní pleteně, které jsou součástí této vrstvy ztratí svojí vnější vrstvu a vzniknou tak žilní splavy. *Endomeninx* dává vznik pro *arachnoideu* a *pia mater*.

Dura mater encephali

Dura mater pevně lne k periostu lebečních kostí, ale je oddělitelná. Vytváří několik duplikatur:

- **Falx cerebri** – výběžek, uložený ve *fissura longitudinalis cerebri*. Začíná od *crista galli* a upíná se do *tentorium cerebelli* a *protuberantia occipitalis interna*. Je v něm uložen splav *sinus sagittalis superior*.
- **Tentorium cerebelli** – odděluje mozeček od týlních laloků mozku. Začíná od *protuberantia occipitalis interna* a upíná se na horní hranu skalní kosti. Přední okraj tvoří výřez *incisura tentorii*.
- **Falx cerebelli** – pokračování *falx cerebri*. Vystupuje proti *vermis* mozečku mezi hemisféry.
- **Diaphragma sellae** – kryje *fossa hypophysialis*

Arachnoidea encephali

Jsou to tenké bezcévné blány, připoutané trávci k *pia mater*. Obklopuje celý mozek, ale nezasahuje do hlubších zářezů. Od *pia mater* je oddělena *cavitas subarachnoidalis*, vyplněna liquorem. V oblasti lebeční klenby vysílá výchlipky do *sinus sagittalis superior* – *granulationes arachnoidales* – pomáhají odtoku liquoru do žilního systému.

Pia mater encephali

Pevně lne k povrchu mozku. Mezi arachnoideou a piou mater probíhají cévy, které se zanořují do mozkové tkáně.

Odkazy

Reference

1. ČIHÁK, Radomír. *Anatomie 3*. 2. vydání. Praha : Grada, 2002. 516 s. ISBN 80-7169-970-5.

Související články

- Mozek
- Obaly mozku
- Vývoj mozku
- Atlas histologických preparátů/Nervová soustava

Externí odkazy

- JANČÁLEK, Radim a Petr DUBOVÝ. *Základy neurověd v zubním lékařství* [online]. MEFANET, ©2011. Poslední revize 27.10.2011, [cit. 26.11.2011]. <<http://portal.med.muni.cz/clanek-560-zaklady-neuroved-v-zubnim-lekarstvi.html>>.
- DUBOVÝ, Petr. *Základy neuroanatomie a nervových drah : Multimediální podpora výuky klinických a zdravotnických oborů* [online]. Portál Lékařské fakulty Masarykovy univerzity [online], ©2007. Poslední revize

Použitá literatura

- ČIHÁK, Radomír. *ANATOMIE 3*. Druhé, doplněné a upravené vydání. Praha : Grada, 2004. 692 s. ISBN 80-247-1132-X.