

# Barrettův jícen

**Barrettův jícen** je označení pro stav, kdy dochází ve sliznici jícnu k intestinální metaplazii z důvodu refluxní esofagitidy. Normální sliznici jícnu tvoří **dlazdicobuněčný epitel**, ten není odolný vůči kyselým šťávám žaludku. Vzniká zde zánět a při dlouhodobém dráždění, často kvůli nedostatečné funkci dolního jícnového svěrače, **dochází k přestavbě v cylindrický epitel s pohárkovými buňkami** (podobný střevnímu). Tento epitel je vůči agresivnímu prostředí odolnější, ale tato intestinální metaplazie patří mezi **prekancerózy** a zvyšuje tedy riziko vzniku adenokarcinomu jícnu. U osob s Barrettovým jícnem se riziko malignizace v adenokarcinom zvyšuje 30–40krát.<sup>[1]</sup> Obvykle bývá v dolní části jícnu na přechodu do žaludku.

## Rizikové faktory

Faktory jsou společné pro výskyt gastroezofageálního refluxu a snížení tlaku dolního jícnového svěrače. Mezi rizikové faktory patří:

- dlouhodobý a opakovaný reflux kyselého žaludečního obsahu,
- kouření,
- excesivní požívání alkoholu,
- porucha motility,
- porucha funkce dolního jícnového svěrače,
- hiátová hernie.

## Diagnostika

Diagnóza Barrettova jícnu se opírá o endoskopii s histologickým vyšetřením biptovaného materiálu. Samotný endoskopický nález je pro Barrettův jícen typický – je patrný jako **výrazně červený úsek sliznice** – ale je vždy doplněn histologickým vyšetřením. Barrettův jícen se kromě potíží spojených s refluxní chorobou, jako je **pálení žáhy**, nemusí nijak projevat. Pacienti s tímto onemocněním by měli být pravidelně sledováni.

## Terapie

Plná **antirefluxní terapie**, která vede k potlačení produkce žaludeční kyseliny, pomocí inhibitorů protonové pumpy (omeprazol, lansoprazol, pantoprazol, esomeprazol). Tuto terapii indikujeme **i v případě absence refluxních projevů** – bolest na hrudi, pyróza, odynofagie, dysfagie a další. Indikací endoskopické intervence v jícnu je nález těžkých dysplastických změn a odstranění již prokázaného adenokarcinomu.

## Komplikace

Mezi komplikace Barrettova jícnu patří neoplazie, striktury a vředy (Barrettův vřed). Může docházet ke krvácení z lézí a vzniku zánětlivých stenóz.


**Všichni pacienti s diagnózou Barrettova jícnu by měli být endoskopicky dispenzarizováni v intervalech podle předchozího histologického nálezu a přidružených rizikových faktorů. Cílem je časný záchyt případných dysplázií.**

## Odkazy

### Související články

- Refluxní choroba jícnu
- Metaplázie
- Prekancerózy
- Polykání

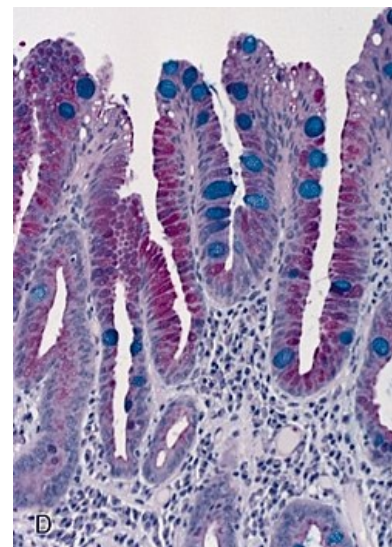
### Reference

Barrettův jícen	
Barrett's esophagus	
	
<i>Barrettův jícen při endoskopii</i>	
<b>Rizikové faktory</b>	gastroezofageální reflux, porucha funkce dolního jícnového svěrače, alkohol, kouření
<b>Klinický obraz</b>	bolest na hrudi, pyróza, odynofagie, dysfagie, zápach z úst, nauzea, zvracení
<b>Diagnostika</b>	endoskopické vyšetření s histologickým potvrzením biopsie
<b>Léčba</b>	omeprazol, lansoprazol, pantoprazol, dysplastické změny jsou indikací k chirurgické nebo endoskopické léčbě
<b>Komplikace</b>	malignizace
<b>Prevalence v ČR</b>	1,5 %
<b>Klasifikace a odkazy</b>	
<b>MeSH ID</b>	D001471 ( <a href="https://www.medvik.cz/bmc/link.do?id=D001471">https://www.medvik.cz/bmc/link.do?id=D001471</a> )
<b>OMIM</b>	614266 ( <a href="https://omim.org/entry/614266">https://omim.org/entry/614266</a> )

1. KROUPA, Radek. *Barrettův jícen, rizikové faktory, léčba* [online]. [cit. 2017-10-03]. <<https://www.internimedicina.cz/pdfs/int/2012/03/04.pdf>>.

## Použitá literatura

- KUMAR, Vinay, Abul K ABBAS a Nelson FAUSTO, et al. *Robbins basic pathology*. 8. vydání. Philadelphia : Saunders/Elsevier, 2007. s. 588-589. ISBN 978-0-8089-2366-4.
- KROUPA, Radek. *Barrettův jícen, rizikové faktory, léčba* [online]. [cit. 2017-10-03]. <<https://www.internimedicina.cz/pdfs/int/2012/03/04.pdf>>.
- KAREL, Lukáš. *Barrettův jícen z pohledu gastroenterologa* [online]. [cit. 2017-10-03]. <<http://www1.lf1.cuni.cz/~kocna/astra/nov-1t.htm>>.



Intestinální metaplazie