

# Arytmie (pediatrie)

**Poruchy srdečního rytmu** (arytmie, dysrytmie) je souborné označení pro poruchy srdeční frekvence, srdečního rytmu, šíření vzruchu v srdci nebo jejich kombinace. Nejčastější arytmii u dětí je **supraventrikulární tachykardie**, která se může vyskytovat ve formě dobře klinicky tolerovaných krátkých paroxysmů anebo může v průběhu několika hodin způsobit srdeční selhání s dysfunkcí komor, regurgitací AV chlopní, metabolickou acidózou, hypotenzí a poruchou vědomí.<sup>[1]</sup>

## Klinický obraz arytmii

- abnormálně rychlá (vzhledem k věku a aktuální zátěži) či pomalá nebo nepravidelná akce srdeční;
- změna celkového stavu: pocit nepravidelnosti tepu, palpitace, vertigo, únava, event. synkopa (potenciálně život ohrožující);
- u novorozenců a kojenců: únava, apatie, prosedávání, odmítání stravy.<sup>[1]</sup>

## Diagnostika

- 12svodové EKG;
- 24hodinová monitorace EKG (Holter);
- event. zátěžové vyšetření (ergometrie).<sup>[1]</sup>
- srdeční katetrizace

## Klasifikace arytmii

Podle **srdeční frekvence**, kterou arytmie indukují:

- bradyarytmie – snížená automacie SA uzlu, blokáda SA či AV;
- tachyarytmie – reentry, abnormální automacie, spouštěná aktivita.<sup>[1]</sup>

Podle **patogeneze**: poruchy tvorby vzruchu, poruchy vedení vzruchu, kombinované poruchy.

Podle **místa**, kde arytmie vznikají: sinusové, supraventrikulární, komorové.

Podle **klinické závažnosti**: benigní, maligní.<sup>[2]</sup>

## Základní poruchy srdečního rytmu u dětí

### Supraventrikulární tachykardie

- tepová frekvence 200-300/min. u novorozenců a kojenců; 170-240/min. u starších dětí;
- u novorozenců a kojenců nejčastěji AVRT a FAT, u starších dětí nejčastěji AVRT a AVNRT.

### Atrioventrikulární reentry tachykardie (AVRT)

- přídatná síňokomorová spojka – představuje jednu část reentry okruhu, druhou částí je vlastní převodní systém srdce;
- nejčastěji ortodromní – komory jsou aktivovány vlastní převodním systémem (štíhlý QRS komplex), síně jsou aktivovány retrográdně přes přídatnou spojku (retrográdní P vlna těsně za koncem QRS);
- Wolffův-Parkinsonův-Whiteův obraz – přídatná spojka je schopna antegrádního vedení ze síní na komory → preexcitace komor přes přídatnou spojku v době sinusového rytmu;
- Wolffův-Parkinsonův-Whiteův syndrom – WPW obraz + epizoda AVRT;
- především u novorozenců a kojenců (paroxysmy SVT spontánně vymizí do 1 roku věku) a dětí starších 5 let.

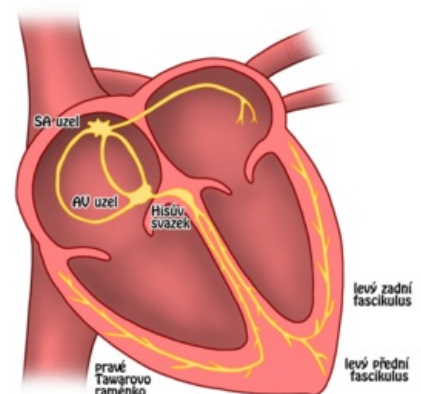
### Atrioventrikulární nodální reentry tachykardie (AVNRT)

- rozdělení AV uzlu na 2 dráhy, z nichž každá má jinou rychlost vedení a délku refrakterní periody → tvoří reentry okruh;
- spíše u starších dětí; u novorozenců a kojenců velmi vzácná.

### Fokální síňová tachykardie (FAT)

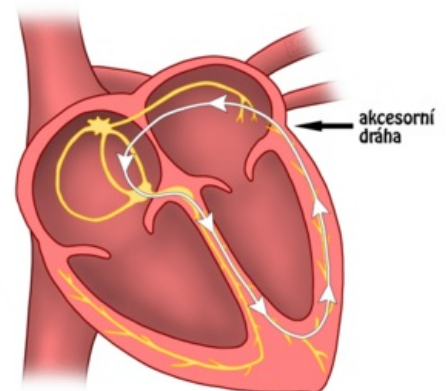
- abnormální automacie ektopického ložiska svaloviny síní → přes AV uzel převod na komory;

## PŘEVODNÍ SYSTÉM SRDEČNÍ



Převodní systém srdeční

## MECHANISMUS ORTODROMNÍ REENTRY TACHYKARDIE

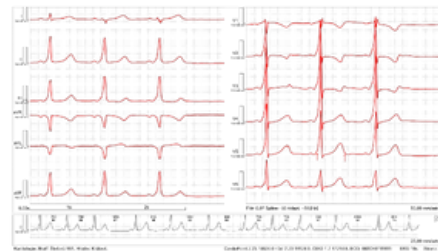


**Princip ortodromní AV reentry tachykardie:** vzruch se fyziologickou cestou (přes AV uzel) dostává na komory, ze kterých se však akcesorní dráhou v přepážce mezi levou síní a levou komorou (Jamesův svazek) vrací zpět na síně, čímž vzniká reentry okruh vedoucí k tachykardii.

- velmi častá u novorozenců a kojenců;
- malé děti mají vysokou převodní kapacitu AV uzlu → převod ze síní na komory 1:1.

## Léčba

- vagové manévry: ponoření obličeje do ledové vody (aktivace n. X → zpomalení vedení a prodloužení refrakterní periody v AV uzlu);
- adenosin 0,1-0,3 mg/kg ve formě rychlého bolusu za monitorace EKG – přeruší reentry okruh v oblasti AV uzlu;
  - při WPW syndromu je nutné mít možnost zevní kardioverze (riziko fibrilace síní s převodem na komory);
- při neúčinnosti: propafenon i.v.
- při opakovaných časných recidivách: kontinuální infuze amiodaronu, poté perorálně sotalol;
- rychlá stimulace síní elektrodou zavedenou přes jícen;
- synchronizovaná kardioverze (0,5-1 J/kg);
- radiofrekvenční katetrizační ablace (od 5-6 let).<sup>[1]</sup>



Rozšíření QRS komplexu u dívky s WPW.

## Extrasystoly (ES)

- v mladším věku se vyskytují spíše supraventrikulární ES, později spíše komorové ES;
- monotopní pocházejí z jednoho a polytopní z více ložisek – takové mají vícero tvarů vlny P (supraventrikulární ES) nebo komplexů QRS (komorové ES);
- pokud se na EKG střídá normální sinusový impulz s ES hovoříme o **bigeminii**;
- pokud se ES opakuje po dvou sinusových impulzech, jde o **trigeminii**;
- jdou-li po jednom sinusovém impulzu ES ve dvojci hovoříme o **kupletě**;
- když jdou ve trojici hovoříme o **tripletě** → při třech a více ES hovoříme již o tachykardii.
- Komorové ES: na EKG zjistíme aberantní komplex QRS, před kterým chybí vlna P, vlna T je obvykle diskordantní (orientovaná opačně než nejvyšší kmit komplexu QRS).
- Pokud ES nalézáme v klidu, ale mizí při zátěži, je to cenná indicie benignity

## Potenciálně závažné jsou

- ES multifokální;
- ES mnohočetné;
- ES vycházející z L komory;
- ES objevující se při námaze a mizící v klidu;
- ES s fenoménem R na T, tj. komorová ES nasedá na descendentní rameno vlny T → mohou vést ke vzniku komorové fibrilace!

## Etiologie

- hypoglykemie;
- poruchy vnitřního prostředí;
- endokrinopatie;
- myokarditida;
- kardiomyopatie;
- ES se mohou vyskytovat i na zdravém srdci.<sup>[3]</sup>

## Bradykardie

Bradykardie často provází hypoxické stavy, v tomto případě je nutné kauzální řešení, tj. adekvátní oxygenoterapie.

## Dysfunkce sinusového uzlu/sick sinus syndrome

- Porucha tvorby vzruchů, která může být funkční/anatomická a přechodná/trvalá.

## Etiologie

- zvýšená vagotonie;
- endokrinopatie;
- farmaka;
- přímé poškození sinusového uzlu.
- vrozené bradykardie

## Klinický obraz

- Většina pacientů je asymptomatická, u malých dětí mohou být obtíže při krmení, u větších únava, vertigo.
- Některé děti jsou ale ohroženy synkopou nebo náhlým úmrtím.

## Diagnostika

- Na EKG pozorujeme pomalou nebo nepravidelnou sinusovou akci, různé náhradní rytmy nebo naopak paroxysmy tachykardie.
- Negativní vliv vegetativního nervového systému potvrzuje schopnost sinusového uzlu zvýšit SF při fyzické zátěži (potvrzujeme ergometrií)
- Holter EKG ukazuje variabilitu SF během dne a noci, epizody sinusových pauz nebo výskyt jiných závažných poruch rytmu.

## Terapie

- Asymptomatictí pacienti léčbu nevyžadují.
- Při bradykardii s poruchou hemodynamiky indikujeme implantaci kardiostimulátoru.

## AV blokáda II. stupně, Mobitz typ II

- Je charakterizována občasnou bloádou AV převodu bez předcházejícího prodloužení PQ, tj. interval PQ je stále konstantní, po několika "normálních" stazích vlna P není sledována QRS komplexem.

## Etiologie

- přímé poškození úrazem;
- zánět;
- degenerativní onemocnění.

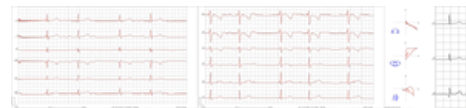Mobitz II vyžaduje velmi pečlivý monitoring, neboť na rozdíl od Mobitz I je zde reálná hrozba progresu na III. stupeň blokády, tj. kompletní AV blok → riziko synkopy/náhlé smrti.

## Terapie

- Izoprenalin 0,02 mg/kg, ev. infuze isoprenalinu 0,02 mg/kg (zajímavostí je, že Atropin zde nemá žádný efekt).
- Dlouhodobým řešením je implantace kardiostimulátoru.

## AV blokáda III. stupně (kompletní AV blokáda)

- Je zde úplné přerušení převodu impulzů z předsíní na komory.
- Síně jsou řízeny rytmem ze sinusového uzlu, komory náhradním pomalejším rytmem z oblasti junkce nebo komor.
- Vrozená kompletní AV blokáda může být způsobena strukturální vadou, projevem dědičné kanálopatie nebo vzniknout v průběhu těhotenství např. viry, autoprotilátky matky, užívání drog během těhotenství, DM matky).
- Vrozené AV blokády mohou být dobře tolerované a podle posledních doporučení Evropské kardiologické společnosti nejsou ani v dospělosti rutinně indikovány k trvalé kardiostimulaci<sup>[4]</sup>.



## Etiologie

- chirurgické poškození;
- záněty;
- kardiomyopatie;
- vrozené

## Klinika

Kompletní AV blok u dítěte.

- Klinicky se projevív obrazem nízkého srdečního výdeje.
- U vrozeného AV bloku může být dítě asymptomatické s nižší tepovou frekvencí vzhledem k věku dítěte.

## Diagnostika

- Na EKG je nezávislá aktivita předsíní a komor, frekvence vln P je vyšší než frekvence QRS, mezi P a QRS není konstantní časový interval, QRS má abnormální tvar, ale většinou je úzký.

## Terapie

- Atropin: 0,02 mg/kg i.v., i.o., e.t., tj. 0,1 mg/5 kg (0,2 ml);
- alternativně Isoprenalin 0,02 mg/kg;
- kardiostimulace jako definitivní řešení.
- U vrozených AV bloků je možné pacienta ponechat bez trvalé kardiostimulace (indikační kritéria ESC<sup>[4]</sup>)

U dítěte, které má projevy srdečního selhávání a SF < 60/min., nutno dle EKG vyloučit AV blok III. stupně!<sup>[3]</sup>

## Tachykardie (tachyarytmie)

# Patofyziologie

Tachykardie vznikají 3 možnými mechanismy:

1. princip abnormální automacie → tachykardie jsou nastartovány spontánní depolarizací buňky, která není součástí sinusového uzlu, tyto tachykardie jsou terapeuticky velmi špatně ovlivnitelné, neboť nefunguje u nich kardioverze ani overdriving, v léčbě se uplatňuje digoxin a betablokátory;
2. princip triggerované aktivity → tachykardie vzniká na bázi afterdepolarizací;
3. princip reentry okruhu → je mechanismem většiny arytmií, reentry je fenomen intaktního srdce a znamená kruhové vedení vzruchu mezi dvěma různými srdečními drahami, kdy dráhy musí být funkčně oddělené.

Je třeba pamatovat na to, že i při sinusovém rytmu existují hranice tolerance tachykardie. Jedno z doporučení vychází z rovnice pro určení maximální přípustné frekvence k věku nemocného:

$$SF_{\max} = 220 - \text{věk v letech.}$$

Srdeční frekvence přesahující tuto hodnotu již může snižovat srdeční výdej principem sníženého diastolického plnění. Nejvíce kompromitováni jsou pacienti s nízkou compliance srdečních komor.

Tachyarytmie dělíme na **supraventrikulární (SVT)** → nad bifurkací Hisova svazku a **ventrikulární (VT)** → pod bifurkací Hisova svazku.

- Je-li QRS komplex "štíhlý" (< 0,08 sekund), předpokládáme, že příčinou tachykardie je jeden ze supraventrikulárních mechanismů.
- Je-li QRS "široký" (> 0,10 sekund), může jít o ventrikulární tachyarytmii nebo o atypickou SVT.

**⚠ V praxi je dost obtížné rozlišit VT od atypické SVT jen na základě standardního EKG (excelentní diagnostickou metodou je zde jícnové EKG) → tachykardii se "širokým" QRS v akutní situaci vždy léčíme jako VT, dokud se neprokáže opak.**

## Tachyarytmie s "úzkým" QRS (SVT)

SVT vzácně ohrožuje život pacienta, pokud netrvá příliš dlouho, proto prvním pravidlem léčby SVT je **klid** a rozvaha se současnou snahou o zjištění mechanismu příčiny tachykardie, dříve než začneme s léčbou.

Na druhé straně dlouhotrvající SVT nebo některé SVT při WPW vyžadují urgentní terapeutický zásah!

## Diagnostika

Na zjištění přesného mechanismu arytmie (tj. časový vztah vlny P a QRS komplexu, určení osy vlny P) je 12-ti svodový záznam o mnoho užitečnější než záznam jediného svodu. Pokud podáváme adenosin (nebo jiné antiarytmikum), vždy je vhodné zaznamenat EKG v průběhu podání. Reakce na antiarytmika může usnadnit další diagnostiku.

- Paroxysmální SVT s úzkým QRS a mechanismem reentry mají RP interval kratší než PR.

Diagnostika vychází z:

- anamnézy;
- fyzikálního vyšetření;
- 12-svodového EKG;
- echokardiografie;
- ergometrie;
- Holter EKG;
- transtelefonní přenos EKG;
- jícnová stimulace síní;
- intrakardiální elektrofyziologické studie.

## Terapie

### Akutní terapie

- vagové manévry – dnes nejčastěji užívaný diving reflex → přiložení ledu na obličej;
- Adenosin (Adenocor) 0,1 mg/kg i.v., i.o. velmi rychle!;
- nejlépe s následným bolusem FR, neboť adenosin má extrémně krátký poločas, při opakované dávce 0,2 mg/kg i.v..

### Dále dle zkušeností

- Propafenon (Rytmonorm) 1–2 mg/kg i.v. během 5 minut;
- jícnová stimulace síní;
- ev. elektrická kardioverze.

### Následná terapie

- β-blokátory;

- Digoxin (**KI při WPW syndromu**);
- Propafenon;
- Amiodaron;
- Sotalol;
- u větších dětí při reentry SVT preferujeme radiofrekvenční katetrovou ablací.

Diferenciálně diagnosticky nutno odlišit sinusovou tachykardii. Zde na rozdíl od SVT je SF většinou  $< 200/\text{min.}$ , zrychluje a zpomaluje se dle tonu sympatiku (reentry tachykardie vzniká a ustupuje náhle, nemá žádné variace frekvence), osa vlny P je vždy normální, poměr převodu A:V je typicky 1:1. Terapeuticky vždy nutno řešit základní onemocnění!

### Nejčastější příčinou sinusové tachykardie jsou

- horečka;
- anémie;
- šok;
- srdeční selhání;
- bolest/stres;
- hyperthyreoidismus.

### Tachyarytmie se "širokým" QRS (Atypické SVT a VT)

- VT tvoří tři nebo více aberantních QRS komplexů, které jsou širší než během sinusového rytmu;
- diagnostika vychází z anamnézy, fyzikálního vyšetření – zde je zásadní otázkou, zda pacient vyžaduje KPR, 12-ti svodové EKG.
- Komorové tachyarytmie jsou nej malignější poruchy rytmu, typicky se vyskytují u pacientů s porušenou funkcí myokardu.
- Většina forem VT vzniká rovněž mechanismem reentry;
- QRS komplexy jsou široké a mají buď identickou morfologii (monomorfní) nebo mají různé tvary QRS (polymorfní) → malignější formy.
- V mnohých případech vlna P není vůbec patrna.

### Terapie

#### Akutní léčba

- je-li pacient hypotenzní nebo nereaguje provádíme urgentně el. kardioverzi;
- není-li kardioverze k dispozici podáme jako lék 1. volby Amiodaron (Cordaron) 5 mg/kg i.v. během 30 minut, možno opakovat za 15–20 minut;
- jako alternativu lze podat 1 % Mesocain nebo Lidocain 1 mg/kg i.v. jako bolus a následně 20–60  $\mu\text{g/kg/min}$  v kontinuální infúzi;
- při komorové fibrilaci provedeme nesynchronizovanou kardioverzi.

#### Specifická léčebná alternativa při znalosti QRS morfologie

- **monomorfní reentry VT:** prokainamid 10–15 mg/kg i.v. během 20 minut;
- **torsade de pointes:**  $\text{MgSO}_4$  25–50 mg/kg i.v. během 15–30 minut, max. 2 g pro dospělou osobu, léčit iontové dysbalance suplementací chybějících iontů;
- **jakákoli VT:** el.kardioverze, iniciálně výboj 1–2 J/kg, možno 1–2 × opakovat s výbojem až 4 J/kg.

#### Následná terapie

- pro trvalé zabezpečení kongenitálních forem s prodlouženým QT jsou užitečné  $\beta$ -blokátory.

#### Torsade de pointes

Specifickou formou VT je forma známá jako torsade de pointes. Jde o polymorfní VT při které se směr QRS komplexů postupně otáčí kolem izoelektrické linie EKG. Torsades přichází klasicky u pacientů s abnormálně prodlouženým QT intervalem.

- při spojení s hluchotou hovoříme o sy. Jervell-Lang-Nielsen,
- pokud je sluch v normě hovoříme o sy. Roman-Ward,

Další etiologickou skupinou jsou pacienti s iontovou dysbalancí jako hypokalémie, hypokalcémie a hypomagnesémie.

- Klinicky torsades mohou vyvolat hypotenzi, synkopy, ev. nakonec komorovou fibrilaci a smrt.

### Fibrilace předsíní a flutter

- fibrilace předsíní a flutter vznikají mechanismem reentry ve svalovině předsíní;
- flutter reprezentuje jediný reentry okruh, při fibrilaci jde o mnohočetné malé a konstantně se měnící reentry okruhy.

**Fibrilace předsíní a flutter jsou rovněž nejzávažnější formou arytmie při WPW syndromu s možností rychlého antegrádního převodu na komory → katastrofálně rychlá komorová odpověď s rizikem zástavy**

## srdce!

### Etiologie

- dilatace síní;
- zánět;
- hyperthyreoidismus;
- WPW syndrom.

### Diagnostika

- flutter předsíní má na EKG klasicky vzhled jako **zuby pily** (vlny F);
- jsou nejlépe patrné ve svodě II, III a aVF a mají velmi nepravidelnou frekvenci okolo 300/min (mezi jednotlivými F vlnami může být i izoelektrická čára);
- fibrilace předsíní má na EKG vzhled nepravidelných, nízkovoltážních a rychlých předsíňových vlnek (vlnky f);
- frekvence komor u obou stavů je dána schopností převodního systému převést vzruchy na komory → riziko vzniku komorových tachyarytmií.

### Terapie

- protože mechanismem obou arytmií je reentry, synchronizovaná kardioverze je elegantní a prakticky vždy úspěšná;
- alternativně lze farmakologicky podávat Digoxin (zvýší stupeň AV blokády → sníží se převod na komory);
- u flutteru lze zkusit i overdriving (je neúčinný při fibrilaci pro mnohočetné rychlé reentry okruhy).<sup>[3]</sup>

#### POZNÁMKA: **Synchronizovaná kardioverze:**

- jde o výboj určený na ukončení SVT nebo organizované VT;
- výboj proto nutno synchronizovat s QRS komplexem, koincidence s vlnou T by mohla vyvolat komorovou fibrilaci.

#### **Defibrilace:**

- jde o výboj s použitím větší energie;
- je indikována u polymorfní VT nebo při komorové fibrilaci – tady neexistuje žádné QRS s kterým by mohl být výboj synchronizován.

#### **Overdrive pacing (overdriving):**

- jde o stimulaci části postihnutých okruhů myokardu frekvencí o něco vyšší než je vodivá schopnost reentry okruhu.<sup>[3]</sup>

## Odkazy

### Související články

- Poruchy srdečního rytmu
- Poruchy srdečního rytmu (neonatologie)

### Reference

1. KUBUŠ, Peter. Poruchy srdečního rytmu u dětí. *Pediatric pro praxi*. 2014, roč. 15, vol. 4, s. 216-221,
2. PASTOR, J. *Langenbeck's medical web page* [online]. [cit. 2009]. <<https://www.freewebs.com/langenbeck/>>.
3. HAVRÁNEK, Jiří: Arytmie.
- 4.