

Articulatio sacroiliaca

Skloubení křížové a kyčelní kosti.

Typ kloubu: jednoduchý, amphiarthrosis.

Kloubní plochy: facies auricularis ossis sacri, facies auricularis ossis ilii.

Kloubní pouzdro: krátké a tuhé.

Zesilující ligamenta:

- *lig. sacroiliacum anterius*;
- *lig. sacroiliacum posterius*;
- *lig. sacroiliacum interosseum* – soubor hlubších příčných ligamentosních vláken od tuberositas sacralis křížové kosti k tuberositas iliaca kosti kyčelní.
- *lig. iliolumbale*

Pohyby: předozadní, kývavé, kolem horizontální frontální osy stojící ve výši obratle S2, malého rozsahu, ale pohyblivost tohoto kloubu má značný význam pro správné postavení pánve vůči páteři a pro správný sklon pánve.

Cévy a nervy kloubu:

- a. iliolumbalis, a. sacralis lateralis, a. glutea superior,
- rami dorsales z nn. sacrales, n. gluteus superior a n. obturatorius.

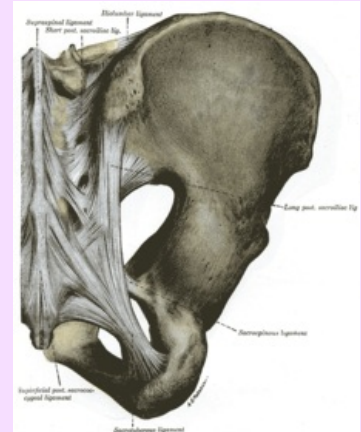
Odkazy

Použitá literatura

- ČIHÁK, Radomír a Miloš GRIM. *Anatomie 1.,.* Ilustrace Milan Med. 2., upravené a doplněné vydání vydání. Praha : Grada, 2001. 497 s. ISBN 80-7169-970-5.

Articulatio sacroiliaca

Křížokýčelní kloub



Articulatio sacroiliaca

TA	A03.6.03.001 (https://ifaa.unifr.ch/Public/EntryPage/TA98%20Tree/Entity%20TA98%20EN/03.6.03.001%20Entity%20TA98%20EN.htm)
Typ kloubu	amphiarthrosis
Kloubní plochy	facies auricularis ossis sacri, facies auricularis ossis ilii
Kloubní pouzdro	krátké, tuhé
Vazy	lig. sacroiliacum anterius, posterius, interosseum, iliolumbale
Pohyby a rozsah	předozadní, kývavé kolem horizontální osy v úrovni S2