

Arthritis uratica

Arthritis uratica (též **dna**, **podagra**, **pakostnice**) je onemocnění kloubů způsobené **poruchou metabolismu purinů**. Ta vede k **hromadění** konečného produktu jejich degradace – **kyseliny močové** – v podobě krystalků a následně k zánětlivým a degenerativním změnám kloubů. V 90 % postihuje **muže**, nejčastěji **ve 4.-5. dekádě**, ženy postihuje téměř výhradně po menopauze (ztráta urikosurického účinku estrogenů).

Primární (idiopatická) dna
představuje 90 % případů.

Sekundární dna
je průvodním symptomem jiného onemocnění (např. leukémie, onemocnění ledvin, buněčného rozpadu při léčbě cytostatiky, Leschův-Nyhanův syndrom).

Forma dny může být **akutní** nebo **chronická**.

Sekundární hyperurikémie

Při zvýšené tvorbě kyseliny močové nebo při jejím sníženém vylučování vzniká **hyperurikémie**, která je vlastní příčinou dny.

Hyperurikémie metabolická

Je způsobená zvýšenou produkcí kyseliny močové. Příčinou může být

Zvýšený rozpad buněk
což vede ke **zvýšenému obratu nukleových kyselin**. Např. při leukémii zaniká mnohem více buněk než normálně, a tudíž se degraduje více purinů, ze kterých se jako konečný produkt tvoří kyselina močová.

Zvýšený přívod purinů potravou
převážně masitá strava, vnitřnosti, luštěniny, kakao.

Poruchy některých enzymů
např. zvýšená aktivita PRPP-syntázy, deficit hypoxanthin-guanin-fosfo-ribosyl-transferázy (HGPRT) – Leschův-Nyhanův syndrom, defekt glukóza-6-fosfatázy.

Hyperurikémie renální

K hyperurikémii vede i snížené vylučování kyseliny močové ledvinami. Setkáme se s ním např. při

- chronické renální insuficienci;
- užívání kličkových diuretik;
- zvýšené hladině laktátu, ketolátek a některých dalších aniontů – dochází ke kompetici o přenašeč, který slouží k tubulární sekreci kyseliny močové.


Patogeneze dnavého záchvatu

Základním mechanismem je vyvolání zánětlivé reakce krystaly. Kyselina močová snáze krystalizuje v málo prokrvených tkáních, v chladnějších částech těla a v kyselejších prostředích. Postiženy proto bývají především tkáně akrálních kloubů. Při dnavém záchvatu dojde k vypadávání krystalů z přesycené synoviální tekutiny do kloubní dutiny a následnému obalení bílkovinou (převážně IgG). Obalený krystal pak vyvolává zánět – krystaly jsou fagocytovány neutrofily. Jelikož nemohou být odbourány, nemůže je fág ve svém fagozomu nijak rozložit. Fagocyt se rozpadá a dochází k uvolnění lysozomálních enzymů. Tím se prohlubuje poškození tkáně. Navíc klesá pH, takže uráty snáze krystalizují. Z rozpadlých buněk se uvolňují nukleové kyseliny, z nichž následně vzniká další kyselina močová. Navíc aktivované makrofágy uvolňují cytokiny a mediátory zánětu, které stimulují **uvolnění kolagenázy** chondrocytů a synovialocyty.

Klinický obraz

Rozlišujeme **4 klinická stádia**:

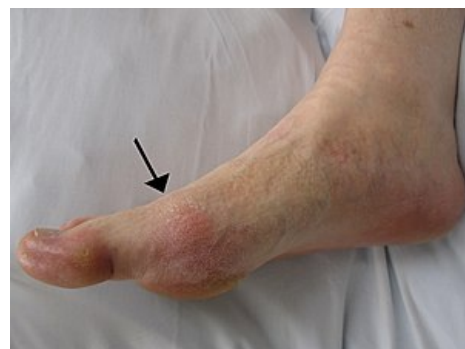Asymptomatická hyperurikémie

Dna	
Gout	
Arthritis uratica	
	
<i>Dna (1799) popis akutní ataky jako démon nebo drak</i>	
Rizikové faktory	životní styl, metabolický syndrom
Léčba	Akutní záchvat: kolchicin, nesteroidní antirevmatika, nebo glukokortikoidy. Chronická léčba: alopurinol, další antiuratika, dietní opatření.
Klasifikace a odkazy	
MKN	M10 (https://mkn10.uzis.cz/prohlizec/M10)
MeSH ID	D006073 (https://www.medvik.cz/bmc/link.do?id=D006073)
OMIM	138900 (https://omim.org/entry/138900)
Medscape	329958 (https://emedicine.medscape.com/article/329958-overview)

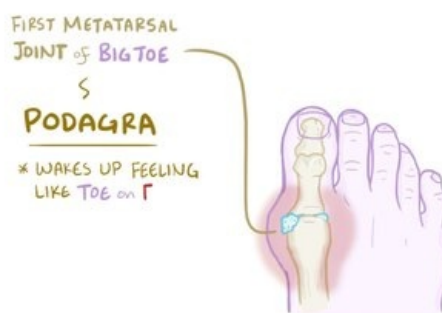- Pacient má zvýšenou hladinu kys. močové v séru, ale není přítomna artritida ani dnové tofy, pacient je bez obtíží.
- Může trvat celý život.

Akutní dnavá artritida

- Opakující se **záchvaty** (nejčastěji vznik v noci z plného zdraví, často po námaze nebo dietní chybě), které po odeznění **nezanechávají** na kloubech výraznější změny, ale jejich opakováním se menší změny kupí a tomuto stavu se říká **chronická dna**.
- Patogeneticky proces nejspíše probíhá tak, že při hyperurikémii krystalizuje kyselina močová v synoviální membráně a tekutině. Tyto krystalky jsou pohlceny synovialocyty, které mají fagocytární schopnost. Následně dochází chemotakticky (IL-1 a TNF-alfa) ke stimulaci chondrocytů i jiných synovialocytů k produkci kolagenázy, která kloubní chrupavku poškozuje. Chemotakticky jsou přivolány i neutrofilní granulocyty – ty se po fagocytóze rozpadnou a uvolňují tím další lytické enzymy a volné radikály, které chrupavku ničí a vyvolávají v kloubu zánět.
- kloubní chrupavka i synovie jsou prostoupeny urátem sodným;
- postižený kloub je **zduřelý** (nejčastěji metatarzofalangový kloub palce nohy – podagra), **oteklý**, silně **bolestivý**, kůže nad ním **zarudlá** a **teplá** (tedy všechny Celsovy příznaky zánětu), kloubní dutina obsahuje malé množství *serózního exsudátu* s obsahem kyseliny močové.
- Akutní záchvat je provázen celkovými příznaky zánětu – horečka, leukocytóza, zvýšené FW, CRP.
- Záchvat odeznívá obvykle po několika dnech, nejpozději do 2 týdnů.



Akutní dnavá artritida – podagra



Video v angličtině, definice, patogenese, příznaky, komplikace, léčba.

Interkritické období

Asymptomatický interval mezi jednotlivými záchvaty, obvykle 6–24 měsíců.

Chronická dnavá artritida

V kloubu, v jeho okolí a v epifýzách kostí se vyvíjejí uzlovitá tuhá ložiska s obsahem urátových krystalků = **dnavé tofy** (zejména klouby končetin, ušní boltec, olekranon, šlachy, extenzory drobných kloubů ruky). Mikroskopicky jde o ložiska obsahující jehlice urátů sestavené v hvězdčovitě útvary s obrovskobuněčnou zánětlivou reakcí typu z cizích těles.

Diagnostika

K jistému průkazu je nutný průkaz urátových krystalů v synoviální tekutině, nález tofu obsahující depozita natriumurátu (chemický průkaz *murexidovou zkouškou* či v polarizačním mikroskopu).

Laboratorní známky

- **Hyperurikémie** (u mužů > 416 $\mu\text{mol/l}$, u žen > 360 $\mu\text{mol/l}$), zánětlivý kloubní výpotek, stanovení kyseliny močové v moči za 24 hod.
- **RTG** – ostře ohraničené kostní eroze ("jako vyražené průbojníkem"), v blízkosti kloubů rozsáhlé osteolytické léze.

Komplikace dny

Jsou **renální** – krystalky se ukládají v kanálcích a později přestupují do intersticia, což vede k hydronefróze (tlaková atrofie ledviny ze stagnující moči). Významnou sekundární dnou je Lesch-Nyhanův syndrom při defektu hypoxanthin-guaninfosforibosyltransferasy, který postihuje muže, poškozuje CNS (chorea, atetóza, mentální retardace s automutilací a další). U dny je prokázán zvýšený výskyt jiných onemocnění – arteriální hypertenze (60 %), hypertriacylglycerolémie (80 %), nefropatie (urolitiáza, intersticiální dnavá nefritida, akutní ledvinové selhání).


Terapie

Léčba akutního dnavého záchvatu




V současnosti se pro léčbu akutního dnavého záchvatu doporučují ^[1]

- glukokortikoidy podávané perorálně nebo parenterálně,
- nesteroidní antirevmatika,
- kolchicin.




Kolchicin

 **kolchicin** je tradiční, avšak stále používanou léčbou. Pokud se terapie zahájí do 24 hodin od začátku záchvatu, je přinejmenším stejně účinný jako jiné režimy^[1]. Podává se normalizovaný suchý extrakt ocúnu (*Colchicum*). Existuje několik dávkovacích schémat. Obvykle se začíná nárazovou dávkou 1 mg p.o., po které se podávají další dávky 0,5 mg každou 1 až 2 hodiny až do celkové denní dávky 1,5–2 mg. V dalších dnech se dle potřeby pokračuje dávkami 0,5–1 mg p.o. za den^[2].



Glukokortikoidy

K léčbě dnavého záchvatu se mohou podávat glukokortikoidy, a to jak perorálně (např. prednison  30–40 mg denně) tak intraartikulárně (např. triamcinolon ) nebo parenterálně (např. methylprednisolon  20 mg i.v. 2× denně)^[1].

Nesteroidní antirevmatika

Zejména u mladších pacientů bez komorbidit a s nízkým rizikem gastrointestinálních vedlejších účinků je rozumnou alternativou k léčbě glukokortikoidy i podávání nesteroidních antirevmatik. Používá se např. indometacin  50 mg 3× denně^[1], ibuprofen  či diklofenak .

Chronická terapie:

- **dietní opatření** – omezení potravin bohatých na puriny (vnitřnosti, mořské plody, luštěniny), omezit příjem alkoholu, snížit nadváhu;
- **urikostatika** – blokátory syntézy kys. močové (blokátory xanthinoxidázy) – alopurinol  , při jeho kontraindikaci, intoleranci nebo nedostatečné účinnosti febuxostat .
- **urikosurika** – zvyšují vylučování kys. močové ledvinami – probenecid, benzbromaron (nejsou registrována v České republice).

 **Při nefrolithiáze či nefropatii lze podávat pouze urikostatika.**

 **Když je pacient léčen blokátory xanthinoxidázy, nesmí užívat analoga purinů jako např. azathioprin.**

Acidurický infarkt ledviny

Vzniká při rozpadu leukocytů (u novorozenců nebo po terapii leukemie cytostatiky). Krystalky kyseliny močové se ukládají v renálních tubulech. Makroskopicky – rezavě hnědé proužky v papilách.

Pseudodna

Pseudodna (též arthritis calcinosa, chondrokalcinóza) – označení pro všechny stavy, které klinicky připomínají dnu (záchvaty artritidy), ale u kterých se v kloubu a přilehlých oblastech ukládají **kalciumfosfát, kalciumpyrofosfát, kalciumhydroxyapatit** (jde o patologické zvápenatění – průkaz von *Kossovou reakcí*). Také zde je možné pozorovat obrovskobuněčnou reakci typu z cizích těles.

Odkazy

Související články

- Kyselina močová
- Krystaly
- Poruchy metabolismu purinu
- Antiuratika

Externí odkazy

- Dna – video Osmosis na Youtube (<https://www.youtube.com/watch?v=bznoU5bke4U>)

Zdroj

- PASTOR, Jan. *Langenbeck's medical web page* [online]. [cit. 2009]. <<https://langenbeck.webs.com/>>.

Použitá literatura

- KLENER, Pavel, et al. *Vnitřní lékařství*. 4. vydání. Praha : Galén, Karolinum, 2011. 1174 s. ISBN 978-80-7262-

1. BECKER, Michael A a Angelo L GAFFO. *UpToDate : Treatment of gout flares* [online]. Wolters Kluwer, Poslední revize 2019-05-30, [cit. 2019-07-19]. <<https://www.uptodate.com/contents/treatment-of-gout-flares>>.
2. Česká republika. Státní ústav pro kontrolu léčiv. Souhrn údajů o přípravku : Colchicum-Dispert 500 mikrogramů obalené tablety. 2017. sp.zn. suks67270/2009 a sp.zn. suks99384/2015, suks170192/2015.