

Arteria maxillaris

Arteria maxillaris (čelistní tepna), vystupuje z arteria carotis externa a její průběh se dělí na tři části:

- pars mandibularis;
- pars pterygoidea;
- pars pterygopalatina.

Větvení

Pars mandibularis

Z pars mandibularis odstupují následující větve:

- a. auricularis profunda;
- a. tympanica anterior;
- a. meningea media;
- a. alveolaris inferior – vstupuje do foramen mandibulae, jde v canalis mandibulae a vystupuje ve foramen mentale, dělí se na ramus mylohyoideus, rr. dentales a r. mentale.

Pars pterygoidea

Z ní vycházejí svalové větve:

- a. masseterica;
- a. buccalis;
- aa. temporales profundae;
- rr. pterygoidei.

Pars pterygopalatina

- a. alveolaris superior posterior;
- a. infraorbitalis – jde z fossa pterygopalatina skrz fissura orbitalis inferior dále do canalis infraorbitalis a foramen infraorbitale, vycházejí z ní aa. alveolares superiores anteriores;
- a. palatina descendens;
- a. sphenopalatina.
- a. canalis pterygoidei

Oblast zásobení

Arteria maxillaris zásobuje krví dolní čelist a její svaly, žvýkácí svaly, část horní čelisti a její zuby, část středoušní dutiny, m. buccinator, část stěny nosohltanu, tvář při foramen infraorbitale, tvrdé i měkké patro, část Eustachovy trubice.

Odkazy

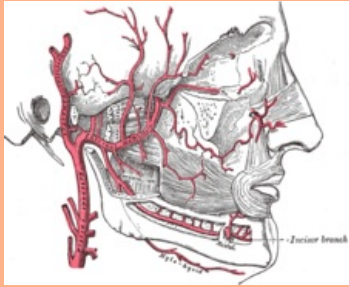
Související články

- Aorta
- Aorta abdominalis
- Aorta thoracica
- Arteria carotis communis
- Arteria carotis externa

Použitá literatura

- ČIHÁK, Radomír, et al. *Anatomie III.* 2., upr. a dopl. vydání. Praha : Grada Publishing, spol. s r. o, 2004. 673 s. ISBN 80-247-1132-X.

arteria maxillaris
čelistní tepna



TA A12.2.05.053 (<http://ifaa.unifr.ch/Public/EntryPage/TA98%20Tree/Entity%20TA98%20EN/12.2.05.053%20Entity%20TA98%20EN.htm>)

Odstupuje z a. carotis ext.

Větve

- pars mandibularis:**
 - a. auricularis prof.,
 - a. tympanica ant.,
 - a. meningea med.,
 - a. alveolaris inf.;
- pars pterygoidea:**
 - a. masseterica,
 - a. buccalis,
 - aa. temporales prof.,
 - rr. pterygoidei;
- pars pterygopalatina:**
 - a. alveolaris sup. post.,
 - a. infraorbitalis,
 - a. palatina desc.,
 - a. sphenopalatina



Konečný úsek a. carotis externa a navazující a. maxillaris