

# Akutní zánět středního ucha

**Akutní zánět středního ucha** (*otitis media acuta*, OMA) je hnisavý zánět postihující středouší. Jedná se o nejčastější onemocnění sluchového ústrojí. Má rychlý, náhlý začátek a vyskytuje se nejčastěji u dětí v kojeneckém a batolecím věku. Většinou vzniká v rámci katarální virové infekce jako sekundární bakteriální infekce středouší.<sup>[1]</sup>

## Epidemiologie

Nejčastější výskyt je **u dětí v kojeneckém a batolecím věku**, s narůstajícím věkem incidence ubývá. Průměrně prodělá alespoň jeden středoušní zánět **až 75 %** lidí. Tyto záněty jsou u malých dětí často **oboustranné**. Čím dříve vznikne první zánět, tím větší je frekvence jeho recidiv. Zánětu **předchází** obvykle **virová infekce HCD**, která do středouší pronikne tubou nebo hematogenně.

## Etiopatogeneze

Nyní se stále více hovoří o kombinovaném **virově-bakteriálním agens**.

Nejčastější **patogeny**, které způsobují OMA, jsou:

- Viry: RSV, adenoviry, influenza viry A a B;
- *Haemophilus influenzae*;
- *Streptococcus pneumoniae*;
- *Moraxella catarrhalis*;
- *Streptococcus pyogenes* (beta-hemolytický), *Staphylococcus aureus*

**Infekce** se do středoušní dutiny může dostat **3** způsoby:

1. Z nosohltanu cestou Eustachovy trubice;
2. Přes perforovaný bubínek;
3. Hematogenně (týká se některých virů)

## Průběh onemocnění

**Onemocnění probíhá typicky ve 4 stádiích**

1. **Stádium tubární okluze:**
  - Eustachova trubice se zánětem uzavře, následně vznikají změny sliznice středouší a dochází k exsudaci. Pacient si stěžuje na pocit zalehlosti ucha nebo na tlak v uchu. V tomto stádiu pozorujeme bubínek s cévní injekcí, bez reflexu, hůře pohyblivý.
2. **Stádium exsudace:**
  - Pacientovy příznaky se zesilují. Objem exsudátu se zvětší a bubínek se vyklenuje.
3. **Stádium supurace:**
  - Ve středouší je hnisavý exsudát, bubínek je prosáklý a vyklenutý. Bolest se u pacienta stupňuje. V tomto stádiu je třeba provést paracentézu, jinak dojde ke spontánní perforaci. Po perforaci vyteče z ucha hnis a dojde k úlevě.
4. **Stádium reparační:**
  - Exsudát se resorbuje a hnis přestává vytékat z ucha. Perforace bubínku se hojí jizvou.

## Klinické příznaky

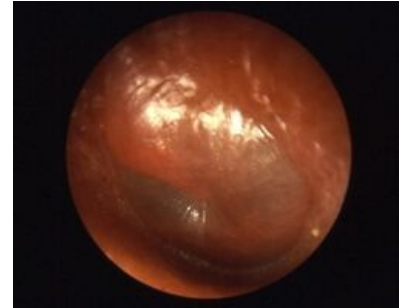
Mezi klinické příznaky patří: otalgie, otorhea, horečka, náhlý vznik neklidu, mentální anorexie, zvracení nebo průjem. Hlavní rozdíl OMA od sekretorické otitidy (OMS) je ten, že klinické známky akutní OMS jsou malé.

**Podpůrné faktory vzniku:**

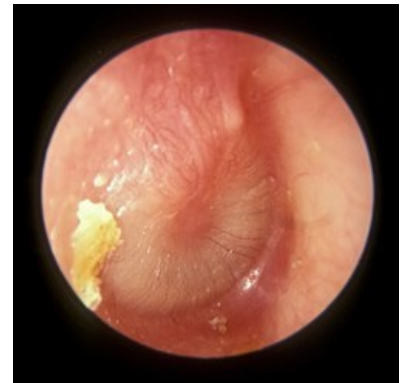- **systémové** – leukémie, spála, spalničky, nádorové choroby, DM, alergie, poruchy imunity;
- **místní** – poranění a krevní výrony ve středouší, perforace bubínku, hyperplastická konstituce středoušní sliznice, zánětlivé změny v nose a VDN, adenoidní vegetace...

**Symptomatologie:**

- Zpravidla jí předchází prudký katar HCD. Pozorujeme pocit zalehnutí, pulzující bodavou bolest v uchu, zvýšenou teplotu. Podle intenzity infekce dochází během hodin či dnů ke spontánní perforaci bubínku a k



Otitis media acuta – otoskopický obraz



Otitis media acuta, stádium reparační

výtoku, bezprostředně nastává úleva od bolesti a pokles teploty. Podle stádia se výtok dělí na serózní, hlenovitý, hlenohnisavý až hnisavý. Bolestivý tlak na tragus není přesvědčivým důkazem.

## Formy OMA

### OMA simplex

- samotný zánět středouší bez dalšího celkového onemocnění.

### OMA suppurativa

- s hnisavým výtokem,
- u kojenců a batolat – bouřlivé, vysoké horečky, neklid, zvracení, průjmy → maskuje to základní onemocnění, to přispívá k postupu zánětu do mastoidálních sklípků,
- ve stáří jsou příznaky zase naopak tlumeny a zánět opět postupuje do sklípků.

→ U obou věkových skupin je vyšší riziko komplikací.

### OMA haemorrhagica – virová infekce s hemoragickým sekretem

- u chřipkových virů,
- ve zvukovodu a na bubínku vznikají buly s hemoragickým sekretem, exsudát ve středouší bývá rovněž hemoragický,
- může vzniknout toxická neuritis n. VIII.

### OMA epitympanalis

- supurativní ložisko je epitympanálně, kůstky a slizniční řasy brání jeho šíření,
- je vyklenutá jen pars flaccida bubínku,
- výrazná bolest ucha se projektuje do mastoidálního výběžku, parietálně až okcipitálně,
- je vysoké riziko komplikací.

### OMA suppurativa latens

- u kojenců a malých dětí, kdy je bubínek dekonturovaný, ztlustělý, netransparentní, plochý (i v období bezpříznakovém),
- ve středouší je latentní purulentní obsah, původcem je hlavně pneumokok,
- častá příčina – rezistentní kmeny nebo nesprávná ATB léčba.

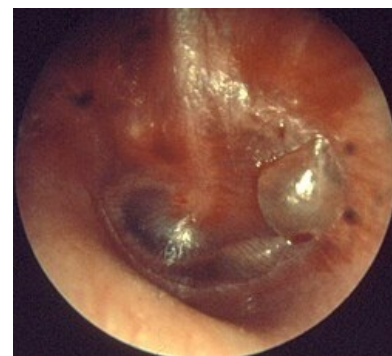## Zvláštní formy

- **Myringitis acuta** – virový zánět zevní plochy bubínku, otoskopicky pozorujeme na bubínku buly.
- **Sekundární záněty** – v průběhu dětských exantémových onemocnění (spála, spalničky).

## Diagnostika

Diagnózu OMA stanovujeme na základě **klinického obrazu** (převodní porucha sluchu) a **otoskopického nálezu**.

- Nález na bubínku: zrudnutí, vyklenutí, ztráta reflexu, bolestivost při tlaku na tragus.<sup>[1]</sup>



Myringitis acuta

## Diferenciální diagnostika



- Akutní exacerbace chronického středoušního zánětu – větší perforace, mastoidní výběžek nebývá pneumatizován.
- Otitis externa – sluch je dobrý, výtok ze sluchovodu sice páchne, ale výplachem zápach mizí.
- Onemocnění v okolí – zubní kaz, nemoci dolní čelisti, čelistního kloubu, neuralgie n. V.
- Celková horečnatá onemocnění – pneumonie, tyfus.

## Komplikace

 *Podrobnější informace naleznete na stránce Komplikace středoušních zánětů.*

- Intratemporální:
  - OMS subakutní, později chronická,
  - rezidua post otitidem mediam – atrofie, atelektáza bubínku, vápenaté inkrustace, perforace,
  - mastoiditis, paréza n. VII, labyrinthitis, hypacusis perceptiva, petrositis.
- Intrakraniální:
  - otogenní meningitis,
  - subdurální empyém, epidurální absces, absces mozku, tromboflebitida sinus sigmoidei.

# Terapie

- Cílem je zmírnit příznaky, urychlit vstřebávání sekretu, vyléčit převodní nedoslýchavost, minimalizovat recidivy,
- **iniciální stádia** – nosní kapky, paracetamol  (analgetikum, antipyretikum), acetylcystein  <sup>[1]</sup>, mukolytika, event. ušní kapky Otobacid® (kortikosteroid dexamethason, lokální anestetikum cinchokain a dezinfekční složka) do zvukovodu,
- **ve stádiu supurace** – paracentéza, kultivace sekretu, léčba ATB cíleně dle kultivace, evtl. Infalin duo® (fluocinolon a ciprofloxacin),
- při vážném stavu – širokospektrá ATB (amoxicilin, makrolidy, cefalosporiny),<sup>[1]</sup>
- u recidivujících či komplikovaných otitid – parenterální ATB při hospitalizaci,
- při komplikacích nutno zvažovat operace.

## Odkazy

### Související články

- Klasifikace středoušních zánětů
- Chronický zánět středního ucha
- Komplikace středoušních zánětů
- Otitis media recidivans ■ Otitis media secretorica
- Sluch
- Akutní tubotympanální katar

### Zdroj

- BENEŠ, Jiří. *Studijní materiály* [online]. ©2007. [cit. 2009]. <[http://jirben2.chytrak.cz/materialy/orl\\_jb.doc](http://jirben2.chytrak.cz/materialy/orl_jb.doc)>.

### Reference

1. MUNTAU, Ania Carolina. *Pediatric*. 4. vydání. Praha : Grada, 2009. s. 329. ISBN 978-80-247-2525-3.

### Použitá literatura

- KLOZAR, Jan, et al. *Speciální otorinolaryngologie*. 1. vydání. Praha : Galén, 2005. 224 s. ISBN 80-7262-346-X.
- HRODEK, Otto a Jan VAVŘINEC, et al. *Pediatric*. 1. vydání. Praha : Galén, 2002. ISBN 80-7262-178-5.
- ŠAŠINKA, Miroslav, Tibor ŠAGÁT a László KOVÁCS, et al. *Pediatric*. 2. vydání. Bratislava : Herba, 2007. ISBN 978-80-89171-49-1.