

Wolffův-Parkinsonův-Whiteův syndrom

Syndrom preexcitace komor

Za fyziologických podmínek je myokard síní elektricky spojen s myokardem komor **pouze** prostřednictvím **Hisova svazku**, který prostupuje skrze vazivový skelet do interventrikulárního septa. Vzhledem k tomu se šíří takto: SA uzel → internodální síňové spoje → **AV uzel** → **Hisův svazek** → Tawarova raménka → Purkyňova vlákna → myokard komor.

V případě syndromů preexcitace existuje kromě Hisova svazku ještě **další spojení mezi síněmi a komorami**. Tyto tzv. **akcesorní dráhy** (akcesorní vodivé svazky) nenavazují na AV uzel, tudíž **nedochází** ke zpomalení převodu ze síní na komory, což má za následek **předčasnou aktivaci** (excitaci) myokardu komor (→ syndrom preexcitace komor).

Akcesorní svazky přímo spojují síně s komorami. U většiny pacientů se syndrom preexcitace komor se nachází v levém srdci.

Mezi nejznámější 3 syndromy preexcitace komor patří:

1. **WPW syndrom** (syndrom Wolff-Parkinson-White);
2. **LGL syndrom** (syndrom Lown-Ganong-Levine);
3. **Mahaimův typ preexcitace**.

Wolff-Parkinson-Whiteův syndrom (WPW) je nejčastějším syndromem **preexcitace** komor. Jedná se o srdeční arytmii, při které dochází k šíření vzruchu (vlny depolarizace) ze síní na komory **mimo** AV uzel. Akcesorní dráhu zde tvoří tzv. **Kentův svazek** (= patologická spojka mezi síněmi a komorami).

Etiologie

- Nejčastěji se jedná o onemocnění **vrozené**, které bývá asociováno s Ebsteinovou anomálií, tuberózní sklerózou apod.
- Ze **získaných** příčin může WPW syndrom způsobit např. endokarditida nebo myokarditida.

U malé skupiny pacientů je příčinou WPW syndromu mutace genu **PRKAG2**. Tento gen kóduje protein, který je součástí enzymu zvaného **AMP-activated protein kinase (AMPK)**^[1].

Existuje i familiární forma WPW syndromu (AD dědičnost), je však enormně vzácná^[1].

Příznaky

WPW syndrom se může manifestovat těmito příznaky:

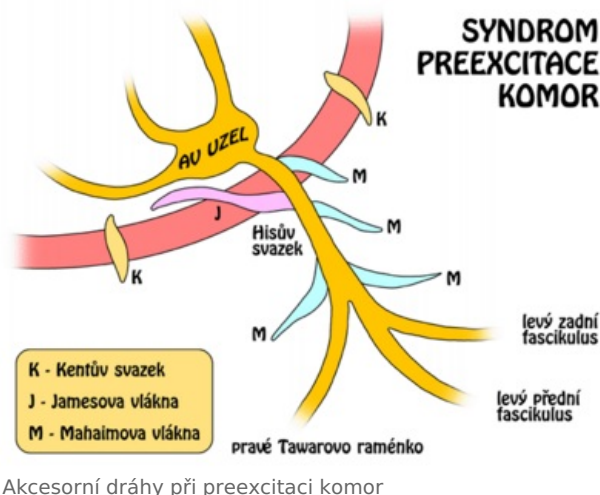
- závrať, synkopa;
- palpitace (pocit bušení srdce);
- pocit „krátkého dechu“, nutnost se „dodechnout“.

Diagnostika

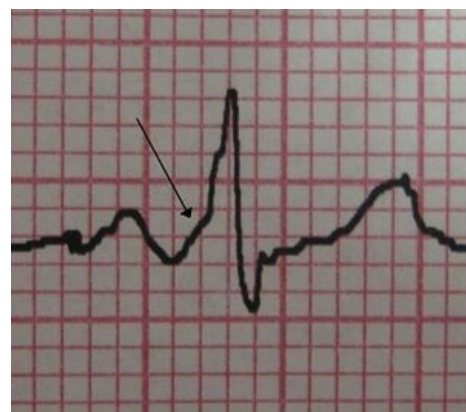Diagnostika se opírá o **EKG** obraz. Při WPW syndromu na EKG pozorujeme tyto změny:

- **zkrácení PQ (PR) intervalu** → $PQ \leq 0,12$ s (nedochází ke zdržení vlny depolarizace v AV uzlu);
- **vlna delta** (počátek QRS komplexu je deformován **vlnou delta**, myokard komor je preexcitován);
- druhá polovina QRS komplexu je normální (vlna depolarizace, která se na komory dostala přes Kentův svazek, se setkává s vlnou depolarizace, která se na komory dostala normálně přes Hisův svazek);
- **rozšíření komplexu QRS** nad 0,10 s (v důsledku vlny delta může dojít k rozšíření komplexu QRS).

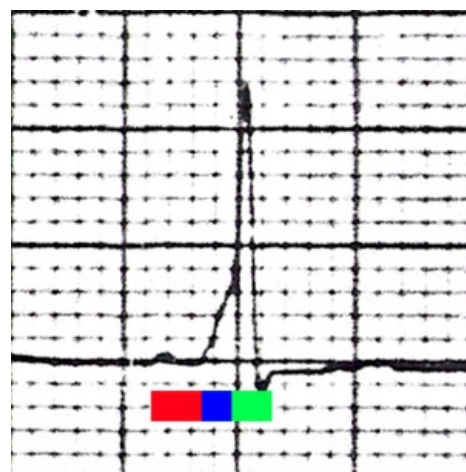
U symptomatických pacientů (WPW + tachyarytmie) je dále nezbytné **elektrofyzilogické vyšetření**.



Akcesorní dráhy při preexcitaci komor



EKG obraz pacienta s WPW syndromem: šipka ukazuje typickou **delta vlnu**.



EKG obraz WPW syndromu ve svodu V2:
PQ interval - 0,10 s; delta vlna;
normální delta vlna; QRS komplex - 0,16 s.

Komplikace

Abnormální spojení komor se síněmi (Kentův svazek) může být asociováno s dalšími arytmiemi. Nejčastěji se jedná o **paroxysmální supraventrikulární tachykardii**, méně často o trvalou supraventrikulární tachykardii, vzácně komorovou tachykardii. Velmi vzácně může WPW syndrom vyústit ve fibrilaci komor a v náhlou srdeční smrt.

Nebezpečí spočívá ve vzniku tzv. **reentry okruhu** a tzv. **AV reentry tachykardie** (AVRT, atrioventrikulární reentry tachykardie)^[2].

- V případě **ortodromní AVRT** se vlna depolarizace šíří ze síní na komory normálně přes Hisův svazek a přes Kentův svazek zpět z komor na síně (95 %).
- V případě **antidromní AVRT** se vlna depolarizace šíří ze síní na komory přes Kentův svazek a z komor na síně přes Hisův svazek (5 %).

→ V obou případech dochází k reaktivaci síní a vzniku patologického okruhu, který má za následek tachykardii.

Léčba

Asymptomatictí pacienti – léčba není nutná (katetrová ablace je indikována u pacientů s rizikovým povoláním: letci, řidiči, ...) ^[2].

Symptomatictí pacienti ^[2]

1. Zrušení akutního paroxysmu tachyarytmie: antiarytmika I. nebo III. třídy.
2. Farmakologická léčba: jednorázové podání antiarytmika na počátku paroxysmu tachykardie nebo dlouhodobá pravidelná antiarytmická terapie.
3. Katetrová ablace (v rámci elektrofyzilogického vyšetření): radiofrekvenční přerušení Kentova svazku.

Odkazy

Související články

- Lownův-Ganongův-Levineův syndrom
- Převodní systém srdeční

Externí odkazy

- Wolff Parkinson White (WPW) syndróm (TECHmED) (<https://www.techmed.sk/wolff-parkinson-white-wpw-syndrom/>)
- EKG lokalizácia Kentovho zväzku (TECHmED) (<https://www.techmed.sk/kentov-zvazok-lokalizacia-pri-wpw-syndrome/>)
- Podcast o WPW na kardioblog.cz (<https://kardioblog.cz/wpw/>)

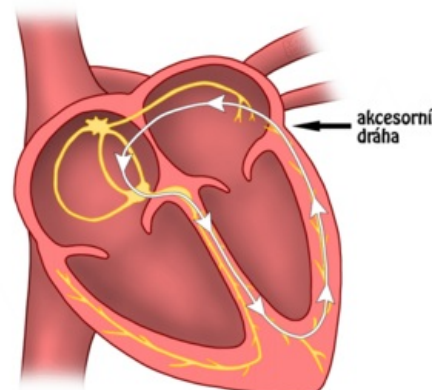
Reference

1. U.S. National Library of Medicine. *Genetics Home Reference : Wolff-Parkinson-White syndrome* [online]. [cit. 2010-11-14]. <<https://ghr.nlm.nih.gov/condition/wolff-parkinson-white-syndrome>>.
2. FIALA, Martin. Doporučené postupy pro diagnostiku a léčbu supraventrikulárních tachykarytmií. *Cor et Vasa* [online]. 2005, roč. 47, vol. 9, no. Supplementum, s. 18-39, dostupné také z <http://www.kardio-cz.cz/resources/upload/data/23_31-Guidelines-supraventrikularni_tachyarytmie.pdf>. ISSN 1803-7712.

Použitá literatura

- U.S. National Library of Medicine. *Genetics Home Reference : Wolff-Parkinson-White syndrome* [online]. [cit. 2010-11-14]. <<https://ghr.nlm.nih.gov/condition/wolff-parkinson-white-syndrome>>.
- TROJAN, Stanislav, et al. *Lékařská fyziologie*. 4. vydání. Praha : Grada, 2004. 772 s. ISBN 80-247-0512-5.
- HAMAN, Petr. *Výukový web EKG : Základy EKG* [online]. [cit. 2010-11-01]. <<http://www.ekg.kvalitne.cz/vedeni.htm#SYNDROM%20KOMOROV%C3%89%20PREEXCITACE>>.
- HOLAJ, Robert. Kardiologický kroužek. III. interní klinika VFN a 1. LF UK v Praze, 2009.
- VILIKUS, Zdeněk. Interpretace EKG v klidu a při zátěži. Ústav tělovýchovného lékařství 1. LF UK a VFN; 2010.

MECHANISMUS ORTODROMNÍ REENTRY TACHYKARDIE



Princip ortodromní AV reentry

tachykardie: vzruch se fyziologickou cestou (přes AV uzel) dostává na komory, ze kterých se však akcesorní dráhou v přepážce mezi levou síní a levou komorou (Jamesův svazek) vrací zpět na síně, čímž vzniká reentry okruh vedoucí k tachykardii.