

# Vrozené vady dentinu

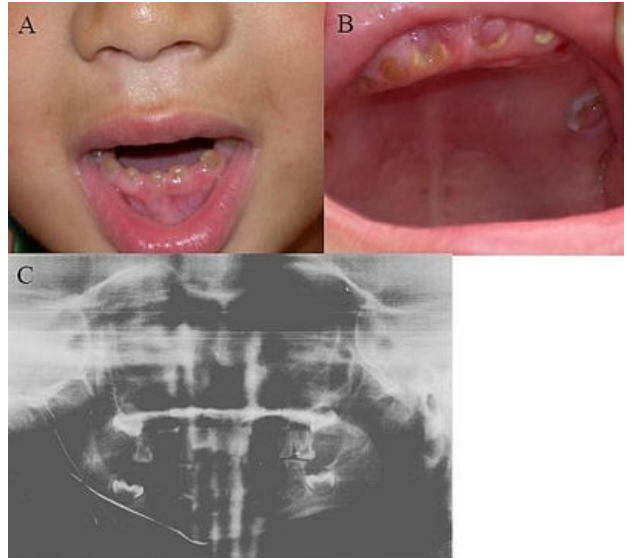
Dědičná onemocnění dentinu dělíme na dentinogenesis imperfekta (3 typy) a dysplazie dentinu (2 typy). Do geneticky podmíněných poruch dentinu můžeme zařadit i odontodysplazii.

## Dentinogenesis imperfekta

- Autozomálně dominantní dědičná choroba;
- postiženy jsou zubní tkáň mezodermálního původu, dentin, pulpa, parodont a cement;
- sklovina je tenká a dentin je vláknitý s malým množstvím tubulů;
- pozorujeme jiné zbarvení (žlutá, hnědá, šedá) a opalescenci zubů;
- zuby mají menší mechanickou odolnost se sklonem k abrazi.

### 1. typ dentinogenesis imperfekta

- U pacientů s osteogenesis imperfekta;
- obvykle je způsoben defektem v některém z genů kódujících kolagen;
- postižena je predentinová matrix, což vede k tvorbě amorfního, opalescentního dentinu bez vnitřního uspořádání;
- řezáky jsou lopatovité, ostatní zuby hroudovité;
- dřeňové dutiny velmi rychle obliterují, někdy ještě před prořezáním;
- kořeny postižených zubů jsou zkrácené a fragilní;
- dočasná dentice je postižena více než stálá.



Dentinogenesis imperfekta

### 2. typ dentinogenesis imperfekta

- Spojován s poruchou genů podílejících se na tvorbě kostní tkáně a dentinu;
- onemocnění je také označováno jako „opaleskující“ dentin;
- tento typ postihuje obě dentice stejnou měrou.

### 3. typ dentinogenesis imperfekta

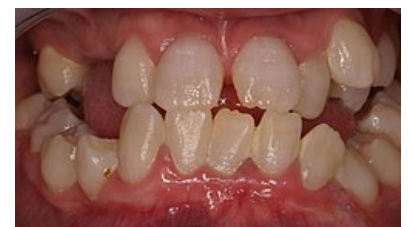- Zvonkovitý tvar zubů;
- zuby popisovány jako skořápkovité (díky tenké vrstvě dentinu pozorované na RTG);
- časté jsou otevřené dřeňové dutiny v důsledku rychlé abraze;
- vyskytuje se pouze v Marylandu v Brandywine.

## Dysplazie dentinu

- Postihuje vývoj a růst dentinu;
- dochází k morfologickým změnám celých zubů nebo jejich částí.

### První typ

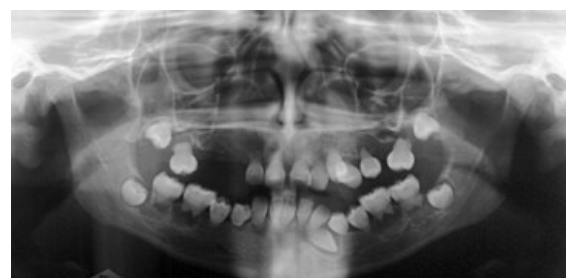
- Vzácný, etiologie není zcela jasná;
- korunka postižena není;
- při RTG vyšetření zjistíme abnormality v kořenovém dentinu;
- kořeny jsou výrazně zkrácené, hovoří se o tzv. zubech bez kořenů;
- zuby jsou pohyblivé a nesprávně seřazené v zubním oblouku.



Dysplazie dentinu 1. typu

### Druhý typ

- U dočasných zubů jsou projevy podobné jako u dentinogenesis imperfekta (především barevné změny);
- stálé zuby mají zpravidla normální tvar i zbarvení;
- na RTG pozorujeme u stálé dentice četné dentikly a abnormality ve struktuře dentinu.



OPG pacienta s dysplazií dentinu 1. typu

## Odontodysplazie

- Vada je podmíněná poruchou v časném vývoji zubu;
- primární změny ve vývoji dentinu, později i skloviny a cementu;

- pozorujeme hypoplastickou korunku, širokou dřevnou dutinu a vyšší kazivost zubů;
- postiženy jsou zuby téhož kvadrantu.

## Odkazy

### Použitá literatura

- WEBER, Thomas. *Memorix zubního lékařství : překlad 2. vydání, 279 vyobrazení*. 1. vydání. Praha : Grada, 2006. ISBN 80-247-1017-X.
- MAZÁNEK, Jiří a František URBAN, et al. *Stomatologické repetitorium*. 1. vydání. Praha : Grada Publishing a.s, 2003. 456 s. ISBN 80-7169-824-5.
- LIŠKA, Karel. *Orofaciální patologie*. 1. vydání. Praha : Avicenum, 1983. 159 s.