

Vrozené vývojové vady novorozence vyžadující urgentní řešení

Mezi hlavní urgentní vrozené vývojové vady (VVV) patří:

- vrozená brániční kýla
- atrezie jícnu
- defekty v břišní stěně (omfalokéla a gastroschíza)
- rozštěpy neurální trubice
- kritické vrozené srdeční vady a další.

Brániční hernie

 Podrobnější informace naleznete na stránce Vrozená brániční kýla.

Prevalence vzniku brániční kýly je 1:2000–4000. Mortalita tvoří 25,9 %. Z bráničních hernií pochází až 80 % všech vrozených plicních anomálií. V 95 % je kýla levostranná, tzv. Bochdalekova hernie a nachází se lumbosakrálně vlevo^[1], ve zbylých 5 % je pravostranná, tzv. Morgagniho hernie a nachází se sternokostálně vpravo.^[1] Brániční hernie není kryta kýlním vakem, tudíž se nazývá nepravá hernie. Defekt v bránici může být malý nebo může chybět i celá. Hernie může obsahovat část tenkého i tlustého střeva, žaludek, někdy játra, slezinu nebo i ledvinu.

Klinický obraz

Hned po narození se rozvíjí těžký syndrom dechové tísně (dušnost, cyanóza, tachykardie), dyspnoe ustupuje ve zvýšené poloze. Srdce se přesunuje na zdravou stranu, místo ozev se tedy může měnit, což se nazývá **stěhování ozev**, tzv. *Peterův příznak*. Dýchání bývá slabé, na straně hernie je na hrudníku bubínkový poklep. Na hrudníku je možno slyšet škroukání, avšak břicho je propadlé. Pro přežití je důležité prvních kritických 72 hod. po narození, po tomto období se nemoc projevuje chronickými respiračními a GIT obtížemi.

Jako **diagnóza** se uvádí dušnost, cyanóza, dextrokardie. Nativní rtg potvrdí diagnózu. V břiše chybí vzdušná náplň střev, mediastinum je posunuto, v levé části hrudníku lze vidět kruhovitá projasnění připomínající kličky střev, které mají tvar pečetního prstenu. Možná je i prenatální diagnostika – UZ, polyhydramnion.

Terapie: před operací intubace, žaludeční sonda k odsátí obsahu žaludku (prevence aspirace). Pacienta polohujeme na postiženou stranu a zvýšíme jeho horní část těla. Inhalace surfaktantu, inhalace NO (vyvolá vazodilataci - snížení plicní hypertenze). Poté chirurgická repozice orgánů do břišní dutiny. Překrytí defektu bránice je urgentní a život zachraňující výkon.

Atrezie jícnu

 Podrobnější informace naleznete na stránce Atrezie jícnu.

Prevalence atrezie jícnu je 1:3000–4000. Mortalita je 17 %. U 85 % pacientů se objevuje tracheoezofageální píštěl, až u 50 % pacientů další anomálie. Jícnové atrezie se klasifikují podle Vogta – nejčastější typ je tzv. Vogt 3B (86%) - nález dolní ezofagotracheální píštěle s horním slepým vakem. **VACTERL syndrom** (Vertebral defect, Anal atresia, Congenital heart disease, TracheoEsofageal fistula, Renal + radial limb defect)

Mezi **příznaky** patří polyhydramnion, slinění, epizody kašle, dávení, cyanózy a distenze břicha. Jako průkaz se provádí rtg s vodným kontrastem. Léčba se provádí operativně uzavřením tracheoezofageální píštěle co nejdříve po porodu, protože jinak hrozí nebezpečí vzniku aspirace^[1], na operaci musí mít pacient určitou hmotnost, nedonošence indikujeme k parenterální výživě, až poté přichází operace.

Atrezie a kritická stenóza duodena

 Podrobnější informace naleznete na stránce Atrezie a stenózy tenkého střeva.

Prevalence atrezie a stenózy duodena je 1:6000. Mortalita je 4,8 %. V 70 % dochází i k jiným anomáliím, ve 30 % je spojen s Downovým syndromem. Mezi **příznaky** patří polyhydramnion, zvracení v prvních 24 hodinách, v 90 % zvratky obsahují biliární příměs. Onemocnění se prokazuje prenatálně UZ, postnatálně nativním rtg ve visu, který ukazuje typický obraz dvou hladin^[1]. **Terapie** chirurgická - duodenoduodenální anastomózou.^[1]

Atrezie a stenózy jejunum a ileum

 Podrobnější informace naleznete na stránce Atrezie a stenózy tenkého střeva.

Prevalence atrezií a stenóz jejunum a ileum je 1:1000–10 000. Mortalita je okolo 3,8 %. **Klinický obraz:** prenatálně – polyhydramnion, postnatálně – v prvních 36 hodinách rozvoj klinického obrazu středně vysokého ileu. Nastává zvracení s příměsí žluče, břicho je vzedmuté a objevuje se dušnost z důvodů vysokého stavu bránice, neodchází

smolka, rozvíjí se dehydratace s hypochloremií a pacient ubývá na váze.^[1]

Existují čtyři typy atrézií:

- typ I – prostá atrézie, membrána v kontinuitě se střevní stěnou
- typ II – prostá atrézie, diskontinuita membrány se střevní stěnou, redukce délky střeva
- typ III – mnohočetné atrézie
- typ IV – „apple peel“ deformita, chybí mezenterium, redukce celkové délky střeva

Diagnostikují se prenatalně. Na UZ je patrná dilatace střevních kliček, postnatálně se provádí nativní RTG břicha ve visu. Atrézie nebo stenózy se odstraňují chirurgicky. Odstraňuje se atretický nebo stenotický úsek střeva a provádí se end-to-end anastomóza.^[1]

Atrézie anu a rekta

 Podrobnější informace naleznete na stránce Anální a rektální atrézie.

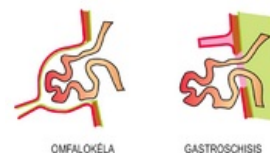
Anální a rektální atrézie jsou vrozené uzávěry či zúžení distální části střeva, které vznikají v důsledku neoddělení dolního střeva od ventrálně uloženého urogenitálního systému během embryonálního vývoje. Často bývají spojeny s dalšími vrozenými vývojovými vadami (VVV), jako jsou atrézie jícnu, VVV urogenitálního systému, lumbální a sakrální pateře.

Výskyt je 1:1500^[1] a rozlišují se 2 formy:

- **vysoká atrézie** – slepý konec je nad musculus levator ani (40 % případů);
- **nízká atrézie** – slepý konec je pod musculus levator ani (60 % případů).^[1]

Defekty v břišní stěně

Prevalence defektů břišní stěny je 1:6000–8000. Rozlišujeme **gastroschízu**, která má mortalitu 17,6% a je to defekt břišní stěny, zpravidla vpravo od pupku. Dochází k eventraci nekrytých nitrobřišních orgánů. Dalším defektem je **omfalokéla**, která má mortalitu 22,2% a je to herniace nitrobřišních orgánů do kýlního vaku. Tato hernie je původem fyziologickou hernií při vývoji středního střeva, která se důsledkem vývojové vady nevrátila zpět do dutiny břišní. U 50 % pacientů nastávají i jiné anomálie, často jsou to chromosomální aberace. **Syndrom dolní střední čáry** zahrnuje vezikointestinální fisuru, atrezii anu, agenezi kolon, extrofii měchýře a **syndrom horní střední čáry** zahrnuje VSV, vady bránice a sternu.



OMFALOKÉLA A
GASTROSCHISIS

!! transport novorozence s vrozenou vadou GIT je nutný se zavedenou otevřenou žaludeční sondou !!

Kritické vrozené srdeční vady

 Podrobnější informace naleznete na stránce Kritické vrozené srdeční vady.

Kritické vrozené srdeční vady jsou ty, které vyžadují akutní intenzivní péči. Prevalence těchto vad je 2–3/1000, což je okolo 19 % novorozenců s porodní hmotností pod 2500 g. U nedonošenců se objevuje hlavně otevřená Botallova dučej (PDA), koarktace aorty (COA), defekt komorového septa (VSD). U donošenců je to pak transpozice velkých tepen (TGA).

Manifestace kritické vrozené srdeční vady (VSV) je cyanóza a srdeční selhání.

- hypoxemie → plicní vazokonstrikce → vzestup plicní cévní rezistence → pokles plicního průtoku → vzestup P-L zkratů, FOA, PDA → vzestup žilní příměsi → hypoxemie, ... (*circulus vitiosus*)

Cyanotické kritické VSV

- 5 T: truncus arteriosus, trikuspidální atrézie (stenóza, atrézie plicnice), Fallotova tetralogie, transpozice velkých tepen (TGA), totální anomální návrat plicních žil

Nejčastější kritická VSV je TGA, která je v 50 % izolovaná a v 50 % spojena s jinou vadou.

Srdeční vady, kde je hlavním projevem srdeční selhání

- COA (koarktace aorty), IAA (interupce aortálního oblouku), AS (aortální stenóza), TGA (transpozice velkých cév), VSD (významný defekt komorového septa), PDA (otevřená Botallova dučej)

Duktus dependentní VSV

- PS/PD, AS, COA, IAA

U duktus dependentních vývojových srdečních vad je důležité nechat otevřený ductus nebo ho znovu otevřít. Terapie: **PGE 1** 0,01–0,05 µg/kg/min i.v. kontinuálně (Alprostan); NÚ: hypoventilace, apnoe, febrilie, průjem

Odkazy

Související články

- Indikace k urgentnímu chirurgickému zákroku v novorozeneckém období

Reference

1. MUNTAU, Ania Carolina. *Pediatric*. 4. vydání. Praha : Grada, 2009. s. 17. ISBN 978-80-247-2525-3. **Cite error: Invalid <ref> tag; name "muntau" defined multiple times with different content**

Zdroj

- BENEŠ, Jiří. *Studijní materiály* [online]. [cit. 2010]. <<http://jirben.wz.cz>>.

Literatura

- HRODEK, Otto a Jan VAVŘINEC, et al. *Pediatric*. 1. vydání. Praha : Galén, 2002. ISBN 80-7262-178-5.
- ŠAŠINKA, Miroslav, Tibor ŠAGÁT a László KOVÁCS, et al. *Pediatric*. 2. vydání. Bratislava : Herba, 2007. ISBN 978-80-89171-49-1.

Článek neobsahuje vše, co by měl.



Můžete se přidat k jeho autorům (https://www.wikiskripta.eu/index.php?title=Vrozen%C3%A9_v%C3%BDvojov%C3%A9_vady_novorozence_vy%C5%BEaduj%C3%ADc%C3%AD_urgentn%C3%AD_%C5%99e%C5%A1en%C3%AD&action=history) a jej.

O vhodných změnách se lze poradit v diskusi.