

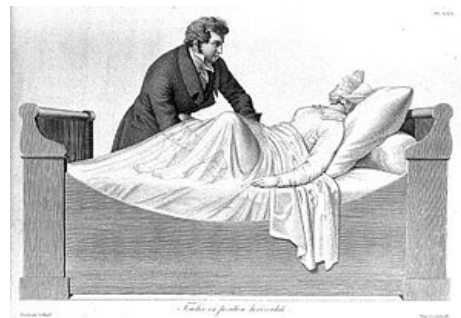Vnitřní vyšetření (porodní asistence)

Vnitřní porodnické vyšetření neboli **vaginální vyšetření** těhotné ženy pomáhá odhalit stupeň připravenosti porodních cest na porod. Také vnitřním vyšetřením můžeme určit např. polohu plodu. Před zahájením vlastního vnitřního vyšetření si všímáme pohledem: varixů (na lábích, kolem rekta či na hrázi), ochlupení (typicky ženské), bradavic, pih, mateřských znamének (mohly by krváčet při holení), hygieny, výtoků, zánětů nebo například hemeroidů v rektu.

Postup vnitřního vyšetření

Provádí se **sterilně** jedním prstem, častěji však **dvěma prsty** a **bimanuálně**. Žena by měla mít vyprázdněný močový měchýř a konečník. Labia odhrneme palcem a prsteníčkem, aniž bychom kontaminovali ukazováček a prostředníček. Lubrikovaný ukazováček s prostředníčkem vsuneme do pochvy. Druhou rukou zevně stlačíme dělohu směrem k pochvě. Tím si přiblížíme zkoumané struktury uvnitř pochvy a nemusíme hmatat zbytečně hluboko.

Vnitřní vyšetření provádíme **poševním vchodem**, přes **přední stěnu** pochvy, **klenbu** poševní, **čípek**, **branku**, na **zadní klenbu** poševní, **zadní stěnu** pochvy a zakončujeme ho na **hrázi**.



Vnitřní vyšetření

Součásti vnitřního vyšetření

Pochva

- **Neprostopná:** Při neprostopné pochvě by žena ani nebyla schopná otěhotnět, proto bude pochva s největší pravděpodobností prostorná. Výjimkou by mohly být například patologie v pochvě po otěhotnění.
- **Prostopná:** Můžeme tedy automaticky počítat s tím, že pochva nejspíš bude prostorná, tedy prostupná pro naše prsty.

Klenba poševní

Zadní klenba poševní většinou zůstává prázdná. Zajímá nás tedy přední klenba poševní, která může být:

- **Prázdňá:** Jedná se o nález typický pro příčnou polohu plodu. Může jít také o podélnou polohu, pokud je plod ještě vysoko nad vchodem pánevním. Klenba poševní ještě není vyplněná vedoucím bodem.
- **Plná:** Poševní klenba je již vyplněna vedoucím bodem.
 - Plná nevyvinutá:* Hlavička (HL) či konec pánevní (KP) naléhá na pánevní vchod.
 - Plná málo vyvinutá:* Vedoucí bod je vstoupilý do pánevního vchodu malým oddílem, ale lze ho vytlačit zpět nad vchod.
 - Plná dobře vyvinutá:* Vedoucí bod je vstoupilý do pánevního vchodu již velkým oddílem a bývá fixován v pánvi.

Hrdlo děložní

Hrdlo může směřovat sakrálně, centrálně nebo ventrálně. Zhodnotíme také jeho délku (3 cm - spotřebováno), konzistenci (měkká, polotuhá, tuhá) a prostupnost. Délku hrdla hodnotíme od klenby poševní po vnější branku buď podle centimetrů, nebo podle článků prstu (1,5 cm = „na phalang“, spotřebováno = „na půl phalangu“).

- **Neprostopné:** Do děložního hrdla ještě nejsme schopni strčit prst. Je uzavřené. Vnější branka už ale může být otevřená „pro špičku prstu“ nebo „volně pro prst“.
- **Prostopné:** Děložní hrdlo je otevřené a prostupné „těsně pro prst“, „volně pro prst“ nebo „pro dva prsty“.
- **Zaniklé:** Zaniklému děložnímu hrdlu říkáme „branka děložní“.

CERVIX SKÓRE

Body	2	1	0
Délka hrdla	spotřebováno	1, 5 cm	3 cm
Dilatace hrdla	> 1 cm	1 cm	uzavřeno
Konzistence hrdla	měkká	polotuhá	tuhá
Směr hrdla	ventrálně	centrálně	sakrálně
Výška naléhající části	vstoupilá	naléhající	nad vchodem

Cervix skóre

U děložního hrdla hodnotíme tzv. **Cervix skóre** (Bishopovo skóre děložního hrdla), které může mít 0- 10 bodů. 0 bodů znamená, že je naléhající část ještě stále nad vchodem pánevním, hrdlo není dilatováno (je plně uzavřeno) a není zkráceno vůbec či úplně minimálně (má více než 1,5 cm). Čípek je tuhý a lokalizovaný sakrálně. Naproti tomu

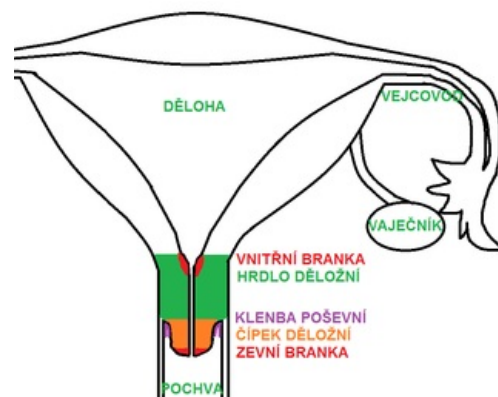
10 bodů znamená, že je naléhající část již vstoupila do vchodu pánevního (plně vyvinutá), hrdlo je více než 1 cm dilatováno a zkráceno pod 50 % (má méně než 1,5 cm). Čípek je měkký a lokalizovaný ventrálně.

U primipar se nejprve spotřebuje hrdlo (zkracuje se tak dlouho, dokud zcela nezanikne), a pak se teprve začne otevírat branka děložní. U multipar(, jejichž tkáně jsou po předchozích porodech vytahané), se branka začne otevírat již během spotřebovávání hrdla.

Branka děložní

Děložní hrdlo nám již tedy zaniklo. Vnitřní děložní branka se postupně přiblížila k zevní brance, až obě splynuly a zůstala pouze jedna tenká uzavřená branka. Ta se postupně otevírá a jejím kompletním otevřením (= zánikem branky) začíná porod. Dle hmatového vjemu může být branka děložní: tenká, naválnatá, oteklá (edematózní), tuhá (rigidní), poddajná, drátovitá (pevná) nebo volná. Dle stupně rozevření branky může být:

- **Prostupná:** Branka děložní je prostupná pro oba dva prsty a má v průměru určitý počet centimetrů („v Ø 2 cm“ , „v Ø 5 cm“ atd.) nebo už cítíme tzv. „lem“ (= v Ø 9 - 10 cm), což je předstupeň totálního zániku branky.
- **Zašlá:** O zašlé brance hovoříme, když jsou porodní cesty otevřené v Ø na 11- 12 cm. Jsme schopni bez problémů cítit vstupující část plodu. Obrazně řečeno nám stěna dělohy splynula se stěnou pochvy v jeden tunel, kterým nyní může být plod vypuzen na svět.



Branka děložní

Poloha plodu

Polohu plodu již většinou víme z ultrazvukového vyšetření nebo ji můžeme zjistit zevním porodnickým vyšetřením. Pro kontrolu si ji můžeme vyšetřit i vyšetřením vnitřním.

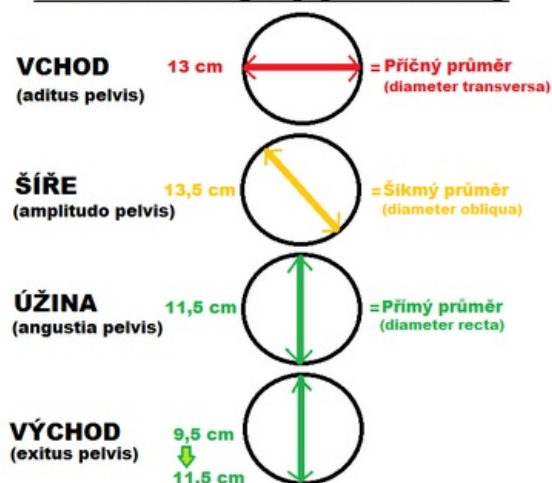
- **PPHL:** Při poloze podélné hlavičkou nahmatáme v otevírajících se porodních cestách hlavičku (popř. šev šípový a malou fontanelu) plodu či porodní nádor.
- **PPKP:** Při poloze podélné koncem pánevním nahmatáme pánev (popř. genitoanální rýhu a kostrč) plodu nebo jeho dolní končetiny. Pánev plodu je měkkší než hlavička.
- **Příčná a šikmá poloha:** Při příčné a šikmé poloze zpravidla nehmatáme žádnou naléhající část plodu. Plod se zdržuje nad vchodem pánevním.

Lokalizace vedoucího bodu

Můžeme také zhodnotit, jak moc už vstoupil vedoucí bod plodu do porodních cest. Vedoucí bod plodu se nachází:

- **Nad vchodem:** Vedoucí bod ještě nevstoupil do porodních cest, může však na ně naléhat. Poznáme to podle toho, že jsme schopni nahmatat celou zadní stěnu symfýzy včetně jejího horního okraje. Vzadu je hmatné vyhloubení křížové kosti.
- **V pánevním vchodu:**
Malým oddílem: Vedoucí bod již vstupuje, ale prstem ho lze ještě vytlačit zpět nahoru. Říká se tomu, že „hlavička balotuje“. Jsme stále schopni vyhmatat celou zadní stěnu symfýzy včetně jejího horního okraje a vyhloubení křížové kosti.
Velkým oddílem: Vedoucí bod již vstoupil a nebalotuje. Už nejsme schopni vyhmatat horní okraj a horní třetinu symfýzy.
- **V pánevní šíři:** Hmatáme dolní třetinu symfýzy a dolní třetinu vyhloubení křížové kosti.
- **V pánevní úžině:** Hmatáme jen dolní okraj symfýzy a část zadní stěny kostrče.
- **V pánevním východu:** Hmatáme téměř to samé a vedoucí bod prořezává.

Pánevní roviny a jejich rozměry



Vnitřní pánevní rozměry

Vedoucí bod můžeme lokalizovat nejen podle symfýzy. Zkušenější porodní asistentka to zvládne i podle **křížové kosti a kostrče**. Hmatáme-li hlavičku, lze zjistit, kde přesně se plod nachází i podle **malé fontanely (MF)** nebo **švu šípového (ŠŠ)**. Hmatáme-li konec pánevní, lze zjistit, kde přesně se plod nachází i podle **kostrče (K)** nebo **genitoanální rýhy (GAR)**. Malinko obtížněji to lze přes vak blan, ale i to se dá.

Voda plodová (VP)

Plodová voda je tvořena opravdu z vody. Jen asi 1 % tvoří elektrolyty, glukóza, proteiny, tuky, kreatinin, močové látky a fosfolipidy. Všimáme si, zda je VP stále ve vaku blan či nikoli. Dále se soustředíme na *zbarvení* VP, které by nám mohlo prozradit případné patologie, a na *množství* odtékající VP, zda je přiměřené. VP je tedy:

- **zachovalá**, pokud se stále nachází ve vaku blan.
- **Odtéká čirá**, když není přítomna infekce a vše se jeví fyziologicky.
- **Odtéká zkalená**, pokud je v ní přítomna smolka. VP je nazelenalá („mírně zkalená“, „zkalená“ nebo „masivně zkalená“). Jedná se o fyziologii u porodu koncem pánevním.

Krvácení

Sledujeme jakékoli známky krvácení, informujeme o nich lékaře a zapisujeme je do dokumentace.

- **Zašpinění**– žena zakrvácí po styku nebo po stěru na cytologii.
- **Masivnější krvácení**– čerstvá krev je světlejší, stará krev (např. z Douglasova prostoru) je tmavší.

Kontrakce

Kontrakce plodu sledujeme na CTG. Podle křivky na tokogramu posoudíme, zda žena kontrakce má či nemá.

- **Kontrakce nemá**: Tokogram vypadá spíše jako vodorovná přímka než křivka.
- **Kontrakce nepravdivé**: Sem tam se objeví na tokogramu peak směřující vzhůru, ale neobjevuje se v pravidelných intervalech.
- **Kontrakce pravidelné**: Peak se objevují v pravidelných intervalech po několika minutách („à 5 min“, „à 3 min“ atd.).

Ozvy plodu

Rutinně zapisujeme společně s vnitřním vyšetřením i ozvy plodu. Posloucháme je pomocí CTG, stetoskopu nebo doptonu přes kůži vlevo či vpravo v blízkosti pupku. Fyziologicky by měly být mezi 110 až 160 úderů za minutu. Zapišeme pravidelnost OP a jejich frekvenci.

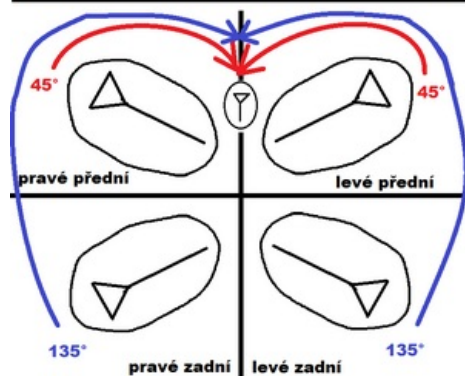
- **pravidelné**
- **nepravidelné**

Příklady různých zápisů v praxi

Vyšetříme vše, co k vnitřnímu vyšetření patří, ale většinou v praxi zapišeme jen stručně to nejdůležitější.:

- vag.: 1,5 cm hrdlo pro 2 prsty, hlavička volně naléhá, VP teče čirá, nekrvácí
- vag.: branka 7-8 cm, hlavička naléhá, provedena dirupce VB - VP teče čirá
- vag.: zacházející branka
- vag.: tenká branka v průměru 6 cm, hlavička plodu naléhá v zachovalém VB, nekrvácí
- vag.: 2 cm hrdlo pro prst těsně v celém rozsahu, nekrvácí, VP zach., hlavička volně naléhá
- vag.: 2 cm hrdlo sakrálně pro špičku prstu volně, VP neteče, nekrvácí
- vag.: sakrálně hrdlo, tuhé, uzavřené, velká část naléhá na vchod pánevní, VP neodtéká, nekrvácí
- vag.: branka zašlá, hlavička dorotovaná
- vag.: 3-4 cm branka děložní, VP neteče, nekrvácí, vedoucí část plodu naléhá na vchod pánevní
- vag.: branka děložní v Ø 4 cm, nekrvácí, VP teče lehce zkalená, vedoucí část plodu těsně naléhá na vchod pánevní
- vag.: navalitá branka v Ø 4-5 cm, VP teče mírně zkalená, mírně krvácí

NORMÁLNÍ VNITŘNÍ ROTACE HLAVY



Normální vnitřní rotace hlavičky

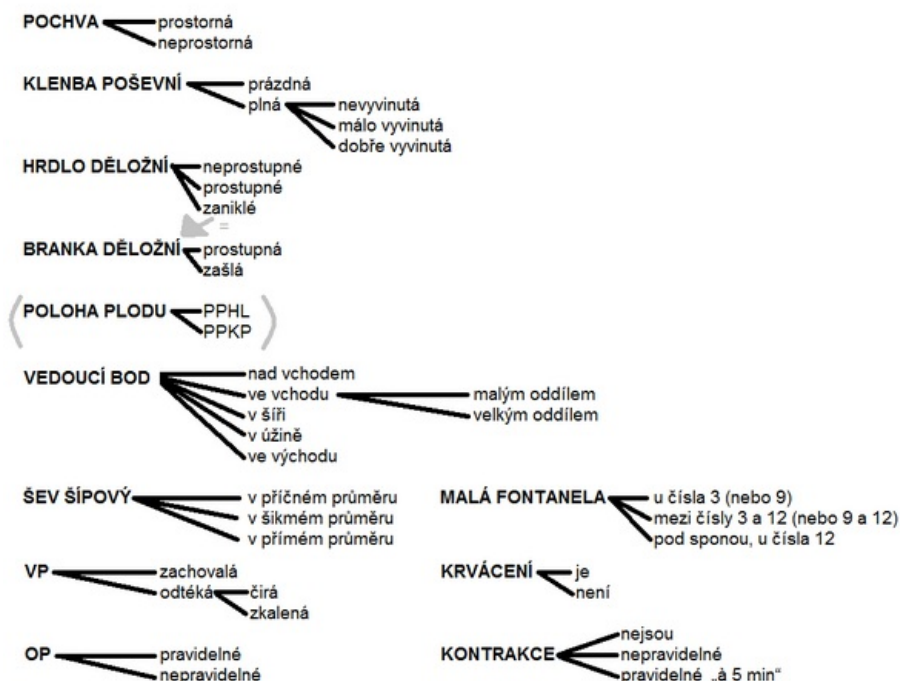
NORMÁLNÍ ROTACE HLAVY

nejběžnější postavení plodu (anatomie)
nejvýhodnější postavení plodu (rotace)

	LEVÉ PŘEDNÍ POSTAVENÍ	PRÁVÉ PŘEDNÍ POSTAVENÍ	PRÁVÉ ZADNÍ POSTAVENÍ	LEVÉ ZADNÍ POSTAVENÍ
NAD VCHODEM				
VE VCHODU				
V ŠÍŘI				
V ÚŽINĚ				
VE VÝCHODU				

Malá fontanela (tvar trojúhelníku) a šev šípový (přímka)

SHRNUTÍ: Vnitřní vyšetření



Odkazy

Související články

- Zevní vyšetření (porodní asistence)
- Pánev
- Poloha, postavení a držení plodu
- CTG

Použitá literatura

- ENDLICHEROVÁ, Jana. *Zevní vyšetření* [přednáška k předmětu Dovednosti v porodní asistenci 2, obor Porodní asistence, 1. lékařská fakulta Univerzita Karlova]. Praha. 2018.
- TISOVÁ, Markéta. *Zevní vyšetření* [přednáška k předmětu Dovednosti v porodní asistenci 2, obor Porodní asistence, 1. lékařská fakulta Univerzita Karlova]. Praha. 2018.
- KULHAVÁ, Miluše. *Zevní vyšetření* [přednáška k předmětu Primární a komunitní péče, obor Porodní asistence, 1. lékařská fakulta Univerzita Karlova]. Praha. 2018.
- ROZTOČIL, Aleš, et al. *Moderní porodnictví*. 2. vydání. 2017. ISBN 978-80-247-5753-7.
- HÁJEK, Zdeněk, Evžen ČECH a Karel MARŠÁL, et al. *Porodnictví*. 3. vydání. 2014. ISBN 978-80-247-4529-9.
- BINDER, Tomáš. *Porodnictví*. 1. vydání. 2015. ISBN 9788024628547.