

# Vena cava superior

**Vena cava superior** je velká, ale krátká žíla, která odvádí odkysličenou krev z horní poloviny těla do pravé síně srdeční. Vzniká ve výši druhého sternokostálního kloubu za pravým okrajem sternu soutokem *vena brachiocephalica dextra et sinistra*, které odvádí krev z hlavy, krku a horních končetin. Prochází předním horním mediastinem v délce 6–7 cm.

Tato žíla má **tenkou stěnu** se zredukovanou svalovinou v *tunica media*. Při vyústění do pravé síně do medie zasahuje svalovina myokardu. Ve *v. cava superior* nejsou chlopně.

## Topografie a přítoky

Ventrálně od žíly se nachází thymus, vpravo mediastinální pleura, vlevo *aorta ascendens*, *truncus brachiocephalicus* a za ním trachea. Za žílou jsou pravý hlavní bronchus a cévy pravé plíce.

Těsně před jejím ústím do pravé síně se do *vena cava superior* vlévá *vena azygos*. Dalšími přítoky jsou drobné mediastinální žíly (z perikardu a předního mediastinu) a *vena thoracica interna dextra* (která může ústít i do *v. brachiocephalica*).

Žilní spojky mezi *vena cava superior* a *vena cava inferior* se nazývají **kavokavální anastomózy**.

## Odkazy

### Související články

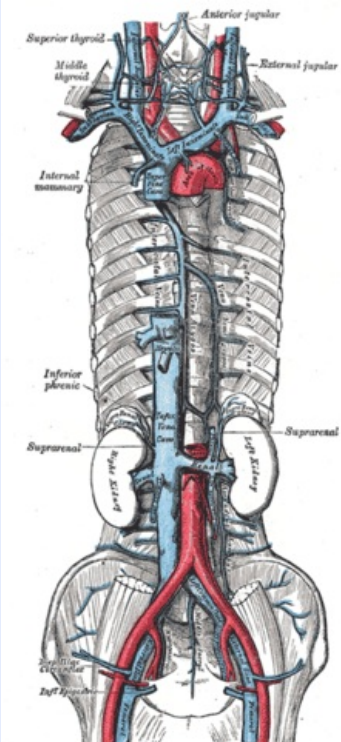
- Vena cava inferior

### Externí odkazy

- Vena cava superior (česká wikipedie)
- Superior vena cava (anglická wikipedie)

### Použitá literatura

- PETROVICKÝ, Pavel, et al. *Anatomie s topografií a klinickými aplikacemi*. 1. vydání. Martin : Osveta, 2001. 560 s. sv. 2. ISBN 80-8063-047-X.
- ČIHÁK, Radomír. *Anatomie 3*. 2. vydání. Praha : Grada Publishing, 2004. 692 s. ISBN 978-80-247-1132-4.

v. cava superior	
horní dutá žíla	
	
Vena cava superior	
<b>TA</b>	A12.3.03.001 ( <a href="https://ifaa.unifr.ch/Public/EntryPage/TA98%20Tree/Entity%20TA98%20EN/12.3.03.001%20Entity%20TA98%20EN.htm">https://ifaa.unifr.ch/Public/EntryPage/TA98%20Tree/Entity%20TA98%20EN/12.3.03.001%20Entity%20TA98%20EN.htm</a> )
<b>Vzniká z</b>	soutokem v. brachiocephalica dex. et sin.
<b>Přítoky</b>	v. azygos