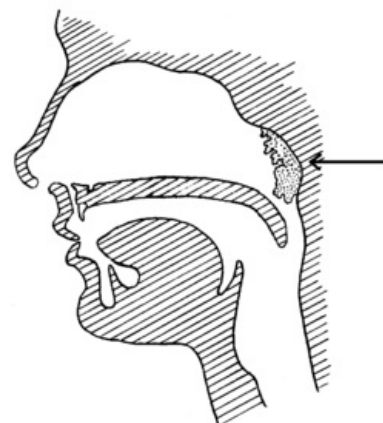


Vegetationes adenoideae

Pojmem **adenoidní vegetace (AV)** se označuje **patologické zbytnění nosohltanové mandle** (*tonsilla pharyngea*), ke kterému dochází nejčastěji v důsledku chronických rinosinusitid. Jedná se o onemocnění dětského věku postihující obě pohlaví.

Nosohltanová mandle se také označuje jako tzv. **třetí mandle** (vedle patrových mandlí). Je součástí Waldeyerova lymfoepitelového okruhu. Její funkcí je podílet se na **obraně organismu proti infekci**. Nejvíce je vyvinutá u dětí ve věku 4–7 let, poté zvolna involvuje.

- Pokud se jedná o **čistou hyperplazii**, je mandle zvětšená stejnoměrně a v nosohltanu se nenachází žádný sekret.
- Pokud jde o **zvětšení způsobené infekcí**, zvětšení je naopak nepravidelné, povrch mandle je rozbrázděn a pokryt sekretem, který je přítomen i v nosohltanu a v nose.



Adenoidní vegetace

Význam a vývoj AV

- lymfatická tkáň bohatá na sekreční žlázy;
- význam: spoluúčast na tvorbě imunity, produkce imunoglobulinů a lymfocytů, součást lymfoepitelové bariéry;
- hyperplazie koresponduje s imunobiologickou aktivitou dětského věku (přirozená hypertrofie z aktivity mizní tkáně a sekrečního aparátu);
- hyperplazie je stimulována zatěžováním imunologického systému, špatnou výživou, opakovanými záněty horních cest dýchacích, hormonálními vlivy (zánětlivá hypertrofie se zmnožením vazivového stromatu);
- největší mezi 3. a 5. rokem života;
- od 7. roku života involvuje a mizí, může však perzistovat;
- pro tvorbu celkové imunity je význam nosní mandle okrajový a je nahraditelná ostatními orgány Waldeyerova okruhu;
- nejčastější infekční fokus u dětí v ORL oblasti.^[1]

Klinické příznaky

- **nosní neprůchodnost** – děti dýchají ústy (zejména ve spánku), noční chrápání, rhinolalia clausa;
- syndrom spánkové apnoe
- **facies adenoidea** – charakteristický výraz obličeje (otevřená ústa, nezřetelná nazolabiální rýha, retrakce horního rtu, obnažené horní řezáky, oploštělé tváře, vyklenuté a úzké tvrdé patro – gotické patro);
- opakující se **nemoci z nachlazení**, rinosinusitidy;
- opakující se **mezotitidy**;
- **nedoslýchavost** – zvětšená mandle překrývá ústí Eustachovy trubice, ve středouší vznikne podtlak, dojde ke vpáčení bubínku a ke katarálnímu zánětu s exsudací;
- může být **noční pomočování**
- mechanická dysfagie a neprospívání.

Diagnostika

- přední rinoskopie;
- zadní rinoskopie;
- endoskopie nosu;
- audiometrie;
- tympanometrie.

Diferenciální diagnóza

Diferenciálně diagnosticky je třeba odlišit benigní nádory a cysty epifaryngu, zejména pak **juvenilní angiofibrom** a **antrochoanální polyp**.

Léčba

- **adenotomie** – kyretáž nosohltanu kyretou v celkové inhalační nebo intubační celkové anestezii; endoskopická adenotomie;
- **sanace zánětů HCD**;
- **rehabilitace dýchání nosem**.

Odkazy

Související články

- Vyšetřovací metody v ORL/přehled
- Sekreторická otitida
- Akutní tubotympanální katar

Zdroj

- BENEŠ, Jiří. *Studijní materiály* [online]. ©2007. [cit. 2009]. <http://jirben2.chytrak.cz/materialy/orl_jb.doc>.

Použitá literatura

- KLOZAR, Jan, et al. *Speciální otorinolaryngologie*. 1. vydání. Praha : Galén, 2005. 224 s. ISBN 80-7262-346-X.
 - HAHN, Aleš, et al. *Otorinolaryngologie a foniatrie v současné praxi*. 1. vydání. Praha : Grada, 2007. 390 s. ISBN 978-80-247-0529-3.
 - KOŇÁKOVÁ, Blanka. „Třetí mandle“ neboli adenoidní vegetace. *Zdravotnické noviny* [online]. 2009, vol. 11, s. 69, dostupné také z <<https://zdravi.euro.cz/clanek/sestra/treti-mandle-neboli-adenoidni-vegetace-448196>>. ISSN ISSN 1214-7664.
1. KOLÍN, Jan. Adenoidní vegetace. *Vox Pediatricae* [online]. 2003, roč. 3, vol. 2, s. 28, dostupné také z <http://www.detskylekars.cz/cps/rde/xbcr/dlekar/2003_vox2.pdf>.