

# Vagina

**Vagina** (řecky kolpos) je trubicovitý svalový orgán patřící do **vnitřních pohlavních orgánů ženy**. Kraniálním koncem obemývá krček dělohy (*cervix uteri*) a tvoří tak přední, zadní a boční poševní klenby (*fornices vaginae*). Kaudální konec přechází do poševní předsíně (*vestibulum vaginae*), která ústí na povrch těla mezi malé stydké pysky (*labia minora pudendi*) jako poševní vchod (*ostium vaginae*).

## Anatomie pochvy

Pochva dospělé ženy je **8-10 cm** dlouhá a zadní stěna je přibližně o 3 cm delší. Její šířka je **2,5-3 cm**. Pochva je předozadně oploštělá, což tvoří slizniční řasy na přední a zadní stěně (*columnae rugarum anteriores et posteriores*).

Přechod mezi pochvou a poševní předsíní tvoří **panenská**

**blana** (*hymen*). Hymen je slizniční řasa tvořená převážně řídkým kolagenním vazivem. Může mít různý tvar: *semilunaris* (nejčastější), *anularis*, *fimbriatus*, *cribriformis* a jiné. Ventrální pochva sousedí s močovým měchýřem a močovou trubicí, od kterých ji odděluje vazivová přepážka – *septum urethrovaginae*. Dorzálně leží *rectum*. To je kraniálně od pochvy oddělené výchlípkou peritonea (*excavatio rectouterina*, tzv. **Douglasův prostor**), kaudálně je oddělené vazivovou přepážkou – *septum rectovaginae*. Ve vazivu po stranách pochvy se nachází žilní a nervový *plexus uterovaginalis*.

## Stavba poševní stěny

Stěna pochvy je tlustá **3-4 mm**. Je velmi elastická a dají se přes ni vyhmatat okolní orgány malé pánve.

Skládá se ze tří částí:

- **sliznice** – je tvořená vícevrstevnatým dlaždicovým epitelem nerohovějícím. Tvoří ji tři typy buněk – parabazální, intermediární a superficiální. Slizniční epitel se mění v závislosti na ovariálních hormonech – během proliferační fáze je epitel vyšší a v povrchových buňkách se hromadí glykogen. S odlučujícími se buňkami se glykogen dostává do lumen, kde se za pomoci *Lactobacillus acidophilus* podílí na udržování kyselého prostředí (pH cca 4). Řídké kolagenní podslizniční vazivo obsahuje četné žilní pleteně, které mají na svědomí transsudaci tekutiny, která pomáhá udržovat sliznici pochvy vlhkou;
- **svalovina** – je tvořená hladkým svalstvem, které je spirálovitě uspořádané. Vnitřní vrstva probíhá cirkulárně, zatímco vnější vrstva probíhá longitudinálně. Kaudální část pochvy obepínají snopce příčně pruhované svaloviny *m. bulbospongiosus*;
- **adventicie** – je vnější vazivová vrstva tvořená hustším kolagenním vazivem, která přechází do okolního vaziva zvaného *paracolpium*.

## Odkazy

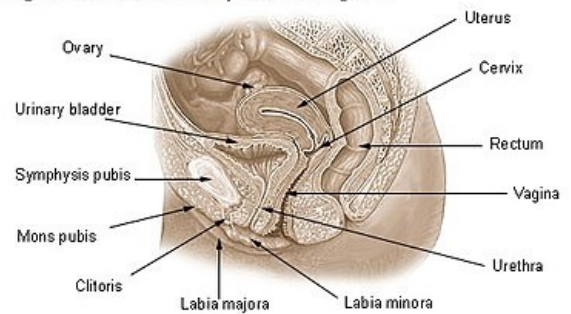
### Související články

- Lactobacillus
- Cervix uteri
- Uterus
- Ovaria

### Použitá literatura

- ČIHÁK, Radomír a Miloš GRIM. *Anatomie*. 2. upr. a dopl. vydání. Praha : Grada, 2002. 488 s. sv. 2. ISBN 80-247-0143-X.
- KUDELA, Milan. *Základy gynekologie a porodnictví pro posluchače lékařské fakulty*. 2. vydání. Olomouc : Univerzita Palackého v Olomouci, 2008. ISBN 9788024419756.

Organs of the Female Reproductive System



Ženský reprodukční systém