

Vývojové vady mozku

Hovoříme-li o vývojových vadách (VV) mozku, máme na mysli vady, které vznikají v prenatálním vývoji, tzn., že vznikají, ještě než se dotyčné dítě narodí. Důvody vzniku jsou převážně genetické. Výjimku však ale netvoří různá provinění ze strany matky, jako je například nadměrné požívání alkoholu, či drogová závislost. Další roli hraje také věk matky, a to příliš nízký, nebo naopak příliš vysoký. Důvodem může být také horečnaté onemocnění matky během těhotenství nebo cukrovka. Zda je vada přítomna se může odhalit pomocí ultrazvukového vyšetření nebo odběrem plodové vody. Pokud se vady zjistí, lékař často doporučí potrat. VV mozku se dají dělit podle příčiny na několik kategorií.

Neuzavření nervové trubice

Nejčastěji se setkáváme se skupinou vad, které mají příčinu v neuzavření nervové trubice, ze které posléze vzniká mozek a mícha.

Anencefalus

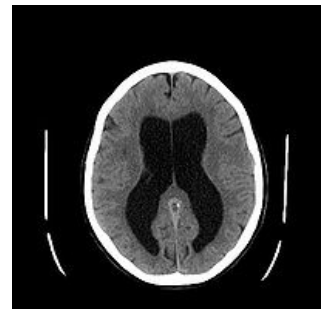Anencefalus doslova znamená téměř úplné chybění či nevyvinutí mozku a lebečních kostí. Takto postižené dítě se často rodí mrtvé nebo umírá krátce po porodu. Postižení se také říká žabí hlava pro typicky vystouplé velké oči. Léčba anencefala neexistuje.

Encefalokéla

Dalším onemocněním v této skupině je tzv. encefalokéla. Část mozku se svými obaly se nezániklou štěrbinou dostávají skrze lebku ven. Na hlavě dítěte, nejčastěji v týlní oblasti, se objeví měkký útvar velikosti pěsti či tenisového míče. Útvar je kryt kůží. Jednou z příčin vzniku tohoto útvaru může být nedostatečné vyvinutí lebky, kdy je lebka příliš malá a nedokáže pokrýt celý mozek.

Hydrocefalus

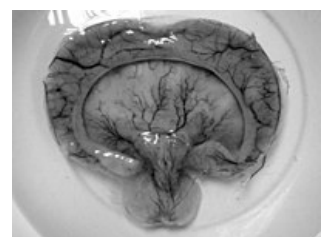
Častým přidruženým onemocněním encefalokély bývá tzv. hydrocefalus, což doslova znamená mozek na vodě. Jedná se o poruchu spojenou s nedostatečným odtokem mozkomíšního moku, kdy je mozek tímto nadbytečným množstvím „vody“ utlačován a často vyhrězne, jelikož v lebce je pro něj málo místa. Hlavička takto postiženého dítěte vypadá jako fotbalový míč.



Hydrocefalus

Holoprosencefalie

Další vada se nazývá holoprosencefalie. Dochází při ní k nevyvinutí či neúplné oddělení jedné hemisféry mozku. U více než poloviny dětí způsobuje epileptické záchvaty a děti jsou často oproti ostatním vývojově opožděné.



Holoprosencefalie

Příliš časně uzavření jednoho z mozkových švů

Kraniosynostóza

Kraniosynostóza se projevuje deformací mozkovny. Mít otevřené švy je velice důležité zvláště pro děti do 6. roku, protože přizpůsobují velikost lebky rostoucímu mozku. Řešení případného problému se děje operativně, kdy se srůstu zabrání.

Ageneze corpus callosum

Další vadou je tzv. ageneze corpus callosum. Spočívá v navzájem omezeném spojení mezi mozkovými hemisférami. Corpus callosum je totiž struktura, která je právě zodpovědná za spojení obou mozkových hemisfér. Nejedná se však o vadu závažnou a v běžném životě se nijak významně neprojeví.

(poznámka fyzioterapeuta k výše uvedeným informacím: Ageneze CC je velmi závažná VVV vzhledem k psychomotorickému vývoji dítěte. Může být spojena s lehčí či těžší mentální retardací, s dalšími vrozenými vývojovými vadami kardiovaskulárního systému či optického aparátu s různě závažnými poruchami visu. Dítě velmi výrazně zaostává v rozvoji motoriky a jeho závislost na druhé osobě nemizí, ba je přímo úměrná vyjádřenému poruše. Nesouhlasím tedy s výše uvedeným výrokem, že se jedná o závažnou vadu a že se v běžném životě nijak významně neprojeví.)

Malformace CNS

Další skupinou jsou vady vzniklé z důvodu různých malformací. To znamená, že se určitá struktura vyvinula jinak než je běžné.

Dandova-Walkerova malformace

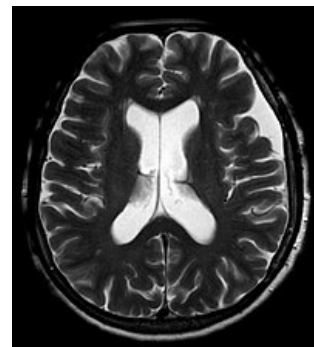
Jedná se o malformaci, kdy není vyvinuta střední část mozečku, tzv. vermis. Důsledkem je neprůchodnost otvorů důležitých pro kolování mozkomíšního moku a vzniká hydrocefalus.

Arnold-Chiariho malformace

Obdobná jako Dandova-Walkerova malformace, avšak neprůchodnost nezpůsobuje jen mozeček, ale i prodloužená mícha.

Arachnoidální cysty

Jinou vadou jsou tzv. arachnoidální cysty, jež se vyvíjí uvnitř arachnoidey neboli pavučnice. Pavučnice je prostřední ze tří membrán, které obalují mozek. Protože se tyto cysty mnohdy časem zvětšují, jsou často objeveny v rámci vyšetření dětí s bolestmi hlavy a křečemi. V krajním případě mohou cysty také způsobovat hydrocefalus.



Arachnoidální cysta
lokalizovaná temporálně

Odkazy

Související články

- Malformace CNS
- Arachnoidální cysty

Externí odkazy

- Anencephalie (anglická Wikipedie)
- Hydrocephalus
- Vrozené vývojové vady (<http://www.vrozene-vady.cz/vrozene-vady/index.php?co=enkefalokela>)
- Vrozené vývojové vady (<http://www.genetika-biologie.cz/vrozene-vyvojove-vady>)

Použitá literatura

- VACEK, Zdeněk. *Embryologie : učebnice pro studenty lékařství a oborů všeobecná sestra a porodní asistentka*. 1. vydání. Praha : Grada, 2006. ISBN 80-247-1267-9.