

Vývoj obličeje

Stomodeum = primitivní ústní jamka

Okolo stomodea se začátkem **5. týdne** pod vlivem prosencefalického a rhombencefalického organizačního centra začíná tvořit obličej. Stomodeum je nejprve příčný záhyb vystlaný ektodermem. Bujením mezenchymu z 1. žaberního oblouku se vytvoří dva párové valy – **maxilární a mandibulární** – a rostou okolo stomodea.

Mandibulární valy se ve střední čáře spojí a vytvoří se tak základ pro **dolní čelist a ret**.

Maxilární valy neprorůstají ke střední čáře, vsune se mezi ně totiž nepárový **čelní val**, po jehož stranách se ztlustěním ektodermu založí **čichové ploténky**. Tyto valy jsou deriváty faryngových oblouků, vznikají převážně proliferací buněk **neurální lišty**, které do oblouků vcestovávají v průběhu 4. týdne. Buňky neurální lišty jsou v obličejové krajině hlavním zdrojem komponent pojivových tkání.

Nosní valy

Z čelního valu vyrůstají v pátém týdnu dva páry výběžků – **nosní valy** (mediální a laterální). Mezi nimi se čichové ploténky prohlubují v **čichové jamky**.

Nosní křídla se formují z laterálních nosních valů.

Z mediální části čelního valu se tvoří **area triangularis** – základ pro střední část nosu (**dorsum et apex nasi**). Mediální nosní valy se vsouvají mezi maxilární valy pro horní čelist. Srostou s maxilárními valy a tvoří tak základ **horní čelisti a rtu**. Kraniálně se tvoří **septum nasi** z mezenchymu čelního valu.

Vytvořením horní a dolní čelisti a rtů dojde k definitivnímu ohraničení ústní štěrby.

Laterální nosní valy jsou od maxilárních odděleny **nazolakrimální rýhou**. Ektoderm ze dna rýhy se během vývoje uvolní, dá vzniknout epitelovému pruhu, který se následně zanoří do okolního mesenchymu – základ pro **ductus nasolacrimalis**. Horní konec ductus nasolacrimalis se dilataje v saccus lacrimalis. Během fetálního období se ductus nasolacrimalis otevírá do meatus nasi inferior v laterální stěně cavitas nasi. Úplné otevření je dokončeno až **po narození**. Pokud zprůchodnění neproběhne, hovoříme o **atrézii ductus nasolacrimalis**.

Intermaxilární segment

Splynutím mediálních nosních výběžků dává vzniknout **intermaxilárnímu segmentu**. Na horním rtu intermaxilární segment tvoří filtrum, na dně nosní dutiny primární patro a premaxilární část maxily s příslušným úsekem dásně. Sekundární patro, postranní část horního rtu a zbylá větší část maxily vznikají z maxilárního valu, který se laterálně napojuje na val mandibulární. Rty a dásně se vyvíjí, až po vzniku ektodermální **labiogingivální lišty** v mezenchymové masě primitivních čelistí. Lišta z větší části zaniká, persistuje pouze jako frenulum labii superioris spojující ret s dásní horní čelisti.

Svalstvo obličeje

Mimické svaly obličeje mají základ v mezenchymu druhého páru faryngových oblouků, jsou tedy inervovány z nervus facialis. Žvýkácí svaly, musculus tensor veli palatini, musculus tensor tympani, musculus mylohyoideus a přední břicho musculus digastricus vznikají z prvního páru faryngových oblouků, a proto jsou inervovány z nervus trigeminus.

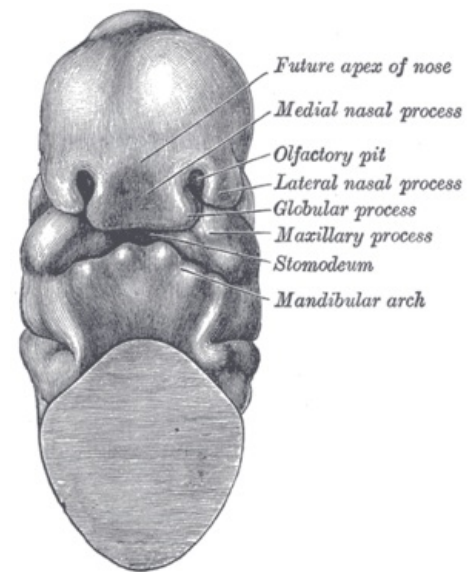
Další vývoj obličeje

Během pozdního faciálního vývoje se tvaruje nos, který je původně plochý, ušní boltce se posunují vzhůru do úrovně nosu, dokončuje se vývoj dolní čelisti a díky **zvětšování mozkových hemisfér** prominuje čelo a oči plodu se posunují mediálně.

Odkazy

Související články

- Vývoj nosní dutiny



Maxilární, mandibulární valy, čelní val, mediální a laterální nosní val, stomodeum

Použitá literatura

- VACEK, Zdeněk. *Embryologie pro pediatrii*. 2. vydání. Praha : Nakladatelství a vydavatelství JP, 1992. 313 s. ISBN 80-7066-562-9.
- MOORE, Keith L. a T. V. N. PERSAUD. *Zrození člověka: embryologie s klinickým zaměřením*. 1. vydání. Praha : ISV, 2002. 564 s. ISBN 80-85866-94-3.