

Urolitiáza

Urolitiáza je přítomnost konkrementů v močových cestách – v ledvinné pánvičce (*nefro-*), močovodu (*uretero-*), močovém měchýři (*cysto-*) nebo močové trubici (*uretrolitiáza*) nebo kamenotvorné substance v renálním parenchymu (nefrokalcinóza), u nás je nejčastější kalciumoxalát.

Patogeneze

Krystalizace a agregace

Mezi příčiny řadíme:

- přesycení moči kamenotvornými látkami (Ca^{2+} , uráty, oxalát), podporuje jej snížená diuréza,
- měštnání moči (obstrukční uropathie),
- změny pH moči (vč. bakterií rozkládajících ureu – *Proteus*, *Pseudomonas*, *Klebsiella* – struvitová lithiasa),
- nedostatek inhibitorů krystalizace a agregace (citráty, pyrofosfáty, Mg^{2+} , glykoproteiny),
- některé léky (sulfonamidy, antacida).

Cystolithiasa vzniká při chronickém residuu u subvezikální obstrukce nebo u neurogenního měchýře.

Konkrementy dělíme na:

- RTG kontrastní – Ca-oxalát, Ca-fosfát, struvitové (MgNH_4PO_3), cystinové,
- RTG nekontrastní – *urátové*, *xanthinové*.

Klinický obraz

Urolitiáza může probíhat asymptomaticky (nepohyblivé konkrementy).

Projevující urolitiázy můžeme dělit dle lokalizace na:

- **nephrolithiasa** – tupá bolest ledviny (palpační, pozitivní tapottement), ev. kolika při zablokování odtoku,
- **ureterolithiasa** – renální kolika s vegetativním doprovodem, šíření dle lokalizace (🔥 záda, vnitřní strana stehna),
- **cystolithiasa** – bolesti za sponou, polakisurie, urgence.

Často se projevuje hematurií a jinými komplikacemi – záněty (pyelonefritida, cystitida).

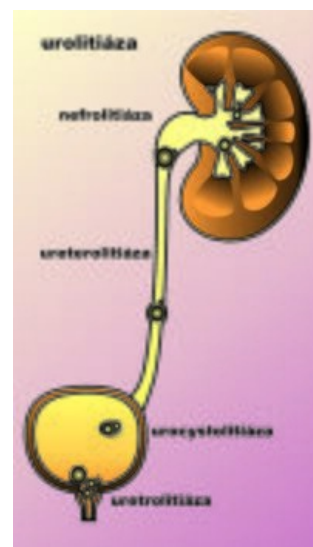
Komplikace

Mezi komplikace řadíme obstrukce – renální kolika, hydronefróza, infekce až urosepsy, krvácení a renální insuficience při bilaterálním poškození.

Diagnostika

- **Moč:** sediment, chemicky (vč. cystinu), pH, hustota, kultivace (negativní při kompletní blokádě).
- **Biochemie:** Ca^{2+} , fosfáty, urikémie, Astrup (vyloučení RTA – renální acidóza).
- **Vyšetření konkrementu:**
 - chemicky,
 - mineralografie – polarizační mikroskop, RTG distrakce,
 - zobrazovací metody:
 - UZ – průkaz kamenů a dilatace močových cest, lze vidět tzv. akustické stíny
 - RTG (nativní nefrogram, vylučovací urografie), u cystolithiasy cystografie, cystoskopie,
 - spirální CT,
 - statická funkční studie ledvin (DMSA).

Urolitiáza	
Urolithiasis	
	
Močový kámen o velikosti 8 mm	
Rizikové faktory	rafinované cukry, fruktóza ^[1]
Klasifikace a odkazy	
MKN	C60 (https://mkn10.uzis.cz/prohlizec/C60)
MeSH ID	D052878 (https://www.medvik.cz/bmc/link.do?id=D052878)
OMIM	167030 (https://omim.org/entry/167030)
MedlinePlus	000458 (https://medlineplus.gov/ency/article/000458.htm)
Medscape	437096 (https://emedicine.medscape.com/article/437096-overview)



Nomenklatura obstrukce vývodných cest močových

- Hyperkalcémie, hyperkalciurie, hyperfosfaturie – podezření na hyperparatyreózu.
- Urolithiasa s hypokalemií – podezření na RTA – renální acidóza.
- **Hyperkalciurie** – typ absorpční (\uparrow resorpce Ca^{2+} ze střeva) a renální (\downarrow zpětná resorpce v tubulech).
- **Hyperoxalurie** – porucha střevní resorpce tuků (chronická pankreatitida, obstrukční ikterus).
- **Hyperurikosurie** – myeloproliferativní onemocnění, poruchy metabolismu purinů, chemoterapie.
- **Hypercystinurie** – vrozená porucha renálního transportu cystinu.
- **Hypocitraturie** – chronické průjmy, podávání thiazidových diuretik.

Metabolické vyšetření při urolitiáze


- Sérum: urea, kreatinin, kyselina močová, Na^+ , K^+ , Ca^{2+} , Mg^{2+} , Cl^- , fosfor, glykemie, celková bílkovina, jaterní testy, cholesterol (LDL, HDL), triglyceridy.
- Moč za 24 h: objem, pH moči. Odpady za 24 h: fosfor, kyselina močová, kreatinin, Na^+ , K^+ , Ca^{2+} , Mg^{2+} , Cl^- , oxaláty, citráty, sulfáty.
- Výpočty: clearance kreatininu, clearance kyseliny močové, poměry Ca^{2+} /kreatinin, Ca^{2+} / Mg^{2+} .
- Proteinurie.
- Bezkalciová dieta s následným perorálním podáním 1000 mg eferv. kalciových tablet^[2].

Diferenciální diagnostika

- Bolesti – náhlá břišní příhoda, biliární kolika, gynekologické onemocnění.
- Hematurie – tumor, infekce močových cest, koagulopatie (warfarinizace).
- Defekt v náplni dutého systému – urotheliální tumor.

Léčba

▪ Akutní renální kolika:

- analgetika, spasmolytika, nesteroidní antiflogistika (indometacin )
- dostatečná hydratace,
- supraveseikální derivace moči při známkách infekce močových cest či urosepsy.

▪ Chronická urolithiasa:

1. endoskopické metody,
2. instrumentace – nefrostomie, sondáž močovodu s extrakcí nebo drcením konkrementu, cystoskopie s extrakcí nebo drcením konkrementu – extrakorporální litotrypse rázovou vlnou,
3. otevřená operativa (v cca 1 %) – litotomie (pyelo-, uretero-, cysto-), nefrotomie, nefrektomie,
4. konservativní léčba – symptomatická léčba koliky, metafylaxe (zabránění recidivám).

▪ Extrakce konkrementu – kleštičky, Zeissova klička, Dormia košík.

▪ Drcení konkrementu – mechanicky, UZ, elektrohydraulicky, laserem, obroušením.

▪ Indikace:

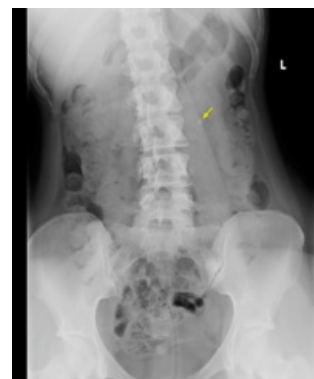1. RTG kontrastní do 2 cm z měkkého materiálu (weddelit), dobré anatomické poměry a odtok,
2. kámen nad 2 cm, tvrdý (whewellit, struvit, Ca-oxalát, urát), nepříznivá anatomie a odtok (stenosy),
3. RTG nekontrastní (nelze začít lithotryptorem), v dolních 2/3 močovodu,
4. drobná asymptomatická nefrolithiasa, ureterolithiasa do 4 mm – konservativní léčba.

▪ Změna pH moče:

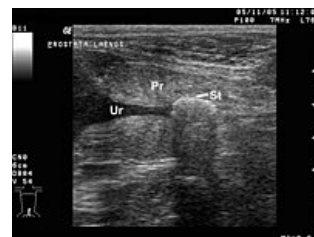- urátové konkrementy – alkalizace moči (citronan sodný, citronan draselný),
- struvitové konkrementy – acidifikace moči.

▪ Metafylaxe:

1. nespecifická – pitný a dietní režim (\uparrow příjem tekutin, \downarrow příjem Ca^{2+} a soli, masa, ...),
2. specifická – dle složení konkrementů – nejčastěji citráty, při hyperurikémii a urátové lithiase alopurinol.



RTG nativ nefrolithiasa vlevo (šipka)



Infraprostatická urolithiasa na sonogramu: Pr – prostata, Ur – močový měchýř, St – močový kámen


Odkazy

Související články

- Urolitiáza (pediatrie)

- Konkrementy
- Infekce močových cest
- Infekce močových cest/kazuistika
- Radiodiagnostické vyšetření vývodných cest močových

Externí odkazy

- Guidelines on Urolithiasis, European Association of Urology 2010 (<http://uroweb.org/gls/pdf/Urolithiasis%202010.pdf>)
- Pocket Guidelines on Urolithiasis, European Association of Urology 2010 (<http://uroweb.org/gls/pockets/english/Urolithiasis%202010.pdf>)
-  [Urolitiáza, uroonkologie, onemocnění retroperitonea, onemocnění dolních cest močových {{{2}}}]

Reference

1. KNIGHT, J, D G ASSIMOS a L EASTER, et al. Metabolism of fructose to oxalate and glycolate. *Horm Metab Res* [online]. 2010, vol. 42, no. 12, s. 868-73, dostupné také z <<https://www.ncbi.nlm.nih.gov/pmc/articles/PMC3139422/?tool=pubmed>>. ISSN 0018-5043 (print), 1439-4286.
2. BARTONÍČKOVÁ, K. Urolitiáza. *Postgraduální medicína* [online]. 2006, roč. -, vol. 2, s. -, dostupné také z <<https://zdravi.euro.cz/clanek/postgradualni-medicina/urolitiaz-a-172263>>.

Zdroj

- PASTOR, Jan. *Langenbeck's medical web page* [online]. [cit. 6.3.2010]. <<https://langenbeck.webs.com/>>.