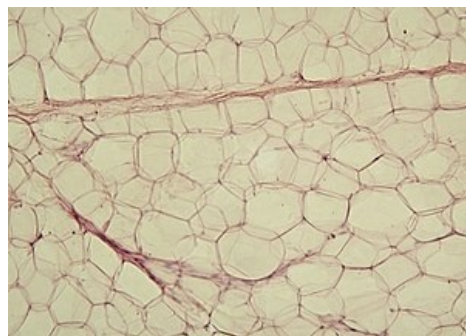

Tuková tkáň

Tuková tkáň patří mezi tkáně vazivové, charakteristické pro ni je **střádání tuku** aktivně vytvořeného ze sacharidů a mastných kyselin v buňkách, tzv. adipocyty. Proces ukládání i odbourávání tuku je řízen hormonálně i nervovými podněty. Tkáň slouží jako tepelná izolace a zásobárna energie. Je obklopena retikulárním vazivem a krevními vlásečnicemi.

Bílá tuková tkáň

Je tvořena *univakuolárními adipocyty*. V univakuolárním adipocyty se nachází velká tuková vakuola utlačující jádro na periferii buňky. Slouží jako **zásobárna energie**, mechanická a tepelná izolace. Nachází se hlavně v podkoží. Bílou tukovou tkáň můžeme nalézt v okolí ledvin, kde vytváří ledvinová pouzdra. Dále je v omentu či na dlani a chodidlech, kde tvoří pružné vložky. Při zátěži se mohou buňky deformovat jen do míry, kterou jim umožní retikulární vazivo, po uvolnění se jim opět vrátí původní tvar.

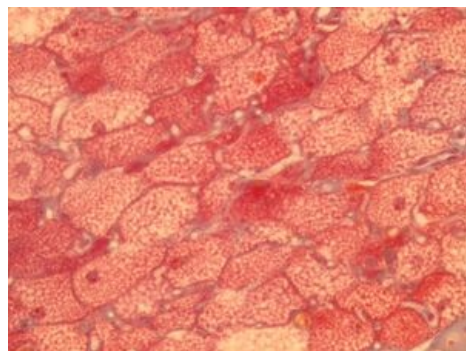


Bílá tuková tkáň

Hnědá tuková tkáň

 *Podrobnější informace naleznete na stránce **Hnědý tuk**.*

Červenohnědá tkáň - barva způsobená vysokým počtem mitochondrií. Je tvořena *multivakuolárními adipocyty*, což jsou adipocyty s více drobnými vakuolami. Jádro se nachází v centru buňky. Tato tkáň je **bohatě inervována** sympatikem. Reaguje pohotověji na hormonální podněty než na změnu výživy (opačně než bílá). Nachází se mezi lopatkami u novorozenců a podél velkých cév. Slouží k **ohřívání organismu**, pokud to není z fyziologických důvodů možné.



Hnědá tuková tkáň

Histologie

Důležitými vlastnostmi adipocytů jsou produkce leptinu a přítomnost enzymu aromatázy.

Vedle tukové tkáně, kde neutrální tuky představují energetickou zásobu, je vyšší obsah tuků také v jiných buňkách:

- Itovy buňky jater - depozita vitamínu A;
- pneumocyty II. typu, které tvoří surfaktanty;
- buňky exokrinních žláz vylučujících lipidy - mazové žlázy, laktující mléčná žláza;
- buňky endokrinních žláz syntetizujících steroidy - kůra nadledvin a gonády;
- enterocyty i hepatocyty, které syntetizují lipoproteiny - enterocyty tvoří chylomikra (Apo-B-48), hepatocyty tvoří VLDL (Apo-B-100).

Fyziologicky se tuk v buňce vyskytuje ve dvou formách:

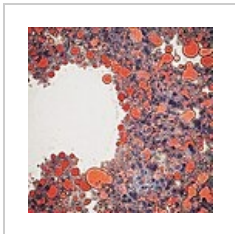
1. **strukturální** - fosfolipidy membrán;
2. **zásobní** - neutrální tuky sloužící jako zásoby energie.

Extracelulárně se tuk může dostat při traumatu tukové tkáně. V takovém případě představuje cizí těleso, které dává vzniknout lipogranulomu nebo se mohou uvolnit mastné kyseliny při nekróze tukové tkáně účinkem pankreatických lipáz.


Průkaz lipidů

V parafinových řezech se při zalévání a odvodňování tuky vymyjí. Vzniknou tak opticky prázdná místa. Průkaz se provádí pomocí barviv rozpustných v tucích:

- neutrální tuky (TAG, cholesterol a jeho estery) - Sudan III, IV (červeně), sudanová čern, olejová červeň;
- fosfolipidy - dichroman draselný, nilská modř, OsO₄ (pro elektronovou mikroskopii);
- glykolipidy - PAS reakce;
- myelin - luxolová modř.



Olejová červeň v
játrech



Luxolová modř,
průkaz myelinu

Odkazy

Virtuální mikroskop

 Tuková tkáň (bílá) - HE (<https://mikroskop.wikiskripta.eu/?idx=20027+>)

Související články

- Hnědý tuk (preparát)
- Bílý tuk (preparát)
- Hnědý tuk
- Vazivo
- Termoregulace

Zdroj

- LÜLLMANN-RAUCH, Renate. *Histologie*. 3. vydání. Grada Publishing a.s., 2012. 556 s. ISBN 9788024737294.
- ČIHÁK, Radomír a Miloš (PROF.MUDR). *Anatomie 1*. 2. vydání. Grada Publishing, spol. s.r.o., 2001. 497 s. ISBN 9788071699705.
- PASTOR, Jan. *Langenbeck's medical web page* [online]. [cit. 28.09.2010]. <<https://langenbeck.webs.com/>>.